Aus der pathologischen Anstalt der Universität Basel
(Vorsteher: Prof. Dr. R. Rössle)

Über das Zusammentreffen von Tumoren und Missbildungen der Lungen

(Beitrag zur Kenntnis der dysontogenetischen Entstehungsweise des Lungenkrebses)

Inaugural-Dissertation

zur Erlangung der Doktorwürde der hohen medizinischen Fakultät der Universität Basel

vorgelegt von

Max Schwyter
aus Schöftland

Basel 1927

Mit 3 Abbildungen im Text

Sonderabdruck aus Frankfurter Zeitschrift für Pathologie, Bd. 36, H. 1
Verlag von J. F. Bergmann in München

Aus der pathologischen Anstalt der Universität Basel
(Vorsteher: Prof. Dr. **R. Rössle**)

Über das Zusammentreffen von Tumoren und Missbildungen der Lungen

(Beitrag zur Kenntnis der dysontogenetischen Entstehungsweise des Lungenkrebses)

Inaugural-Dissertation

zur Erlangung der Doktorwürde der hohen medizinischen Fakultät der Universität Basel

vorgelegt von

Max Schwyter
aus Schöftland

Basel 1927

Mit 3 Abbildungen im Text

Sonderabdruck aus Frankfurter Zeitschrift für Pathologie, Bd. 36, H. 1
Verlag von J. F. Bergmann in München



Digitized by the Internet Archive
in 2025

https://archive.org/details/uberdaszusamment0000maxs

Von der medizinischen Fakultät genehmigt
auf Antrag von Prof. Dr. Rössle.

Aus der Pathologischen Anstalt der Universität Basel.
(Vorsteher: Prof. Dr. R. Rössle.)

Über das Zusammentreffen von Tumoren und Missbildungen der Lungen.

(Beitrag zur Kenntnis der dysontogenetischen Entstehungsweise des Lungenkrebses.)

Von

Max Schwyter.

Mit 3 Abbildungen im Text.

Das Thema des primären Lungenkrebses hat in den letzten Jahren vermehrte Bearbeitung gefunden, seitdem statistisch eine Zunahme dieser Krankheit festgestellt worden ist. Eine solche Zunahme ist kaum anders zu erklären, als durch äussere, auf den Menschen einwirkende Faktoren, die sich verstärkt haben oder neu aufgetreten sind. So ist auf die vermehrte Staubbildung, auf die Automobilgase u. a. hingewiesen worden. Auch durchgemachte Krankheiten, wie Influenza und erworbene Veränderungen der Lunge, wie Narben, Bronchiektasien, Bronchitis deformans (Schmorl), sollen die Entstehung eines Lungenkrebses begünstigen.

Demgegenüber muss betont werden, dass endogene Momente bei der Bildung eines Lungenkrebses verhältnismässig häufig eine wichtige Rolle spielen. Diese endogenen Momente sind nicht in allen Fällen mit Händen greifbar; aber selbst bei dem gehäuften Auftreten von Lungenkrebs in gewissen Betrieben, wie den Schneeberger Bergwerken, kommt man um die Annahme einer persönlichen Disposition nicht herum. Greifbar wird eine solche in Fällen, wo sich das Karzinom auf dem Boden einer angeborenen Missbildung entwickelt. Ganz besonders wichtig aber für den Beweis der Bedeutung endogener Faktoren ist das Auftreten von primärem Lungenkrebs in ganz jugendlichem Alter, wo die obengenannten äusseren Einwirkungen und erworbenen Veränderungen noch keine ursächliche Rolle spielen können. Man hat schon mehrfach die Vermutung ausgesprochen, dass, wie alle übrigen Tumoren, so auch diejenigen der Lunge auf Grund kongenitaler Missbildungen entstehen können. Ich erwähne hier die von Zipkin und Helbing beschriebenen Fälle von Rhabdomyom der Lunge, die Adenome von Linser, Helly, Leuba, Meyer, Alth, Stoerk, den zystisch-papillären Lungentumor Löhleins, die alle mit Missbildungen in Zusammenhang gebracht werden.

Chiari beschreibt ein Lipo-Chondro-Adenom in fötaler Bronchiektasie. Nakasone fand in einer Lunge neben primärem Krebs fötale Atelektase und Bronchiektasie. Buchmann hat zwei Fälle von Kombination eines Tumors mit fötaler Bronchiektasie veröffentlicht; in einem Falle war es ein Lipom, das nur aus einer Gewebsmissbildung entstanden sein kann, im andern ein Kankroid der Bifurkation, das ebenfalls auf eine Missbildung zurückgeführt wird. Hier waren übrigens in der fötalen Bronchiektasie die glatten Muskelfasern so reichlich vermehrt, dass man fast von einem Adenomyom hätte sprechen können. Buchmann ist der Ansicht, dass die benignen Lungentumoren (Adenom, Adenorhabdomyom, Fibromyom, Chondrom) aus Missbildungen ähnlicher Art hervorgehen. Kreuter beobachtete ebenfalls ein Lipom in einer Lunge mit fötalen Bronchiektasien.

Meine Arbeit möchte einen Beitrag liefern zu dieser Frage der Beziehung zwischen Missbildung und Lungentumor, besonders Lungenkarzinom.

Es sind in der letzten Zeit im pathologischen Institut Basel einige Fälle zur Obduktion gekommen, die in dieser Hinsicht von Interesse sind.

1. Fall. Primäres Adenokarzinom der Lunge bei einem 16 Monate alten Mädchen.

Klinische Angaben. Das Kind erkrankte 2 Monate vor seinem Tode unter Appetitlosigkeit und Blässe. Die linke Thoraxhälfte war stärker vorgewölbt als die rechte, beteiligte sich weniger stark an der Atembewegung und war intensiv gedämpft. Es war abgeschwächtes Bronchialatmen ohne Rasselgeräusche zu hören. Der Stimmfremitus war abgeschwächt. Die Lungenlebergrenze stand am oberen Rand der 8. Rippe, die Herzdämpfung reichte 3 Querfinger nach rechts vom Sternalrand. Das Röntgenbild zeigte eine diffuse Verschattung der ganzen linken Seite, der Herzschatten reichte bis in die Mitte des rechten Lungenfeldes.

Mehrfache Punktionen ergaben grössere Mengen sanguinolenter, leicht getrübter, stark eiweisshaltiger Flüssigkeit. Darin fanden sich grosse Zellen, die bei der Untersuchung im pathologischen Institut z. T. als Deckepithelien der Pleura, z. T. als Alveolar- evtl. sogar Bronchialepithelien bezeichnet wurden.

Es trat dann plötzlich Fieber auf, verbunden mit Gewichtssturz. Im Pleurapunktat liessen sich Diphtheriebazillen nachweisen, ebenso im Nasen- und Rachenabstrich. Die Gewichtsabnahme dauerte trotz Injektionen von Diphtherieserum an, wiederholt zeigten sich Temperatursteigerungen, zuletzt kam starke Dyspnoe hinzu.

Auszug aus dem Sektionsprotokoll.

Sekt. Nr. 557/24. Diagnose. Adenokarzinom der ganzen linken Lunge, mit Ausnahme zentraler kompressionsatelektatischer Teile, wahrscheinlich ausgehend von Bronchus. Karzinomatöse, schwartige Pleuritis. Teilweise Erweichung des Tumors. Verdrängung des Herzens nach rechts, des Zwerchfells nach unten. Kollapsherde der rechten Lunge. Atrophie der Thymusdrüse. Chronische Diphtherie von Rachen und Tonsillen. Mässige Abmagerung und Anämie. Metastasen in bronchialen und Bifurkationslymphdrüsen, sowie Impfmetastasen der Rückenweichteile durch Punktionen. (Nach Angabe der Klinik im Punktat Diphtheriebazillen.)

Zwerchfellstand rechts unterer Rand der 7. Rippe, links steht es auf der Höhe des Rippenbogens und fühlt sich derb, unelastisch an.

Die Rippenknorpel sind ganz zart, blauweisslich. Beim Einschneiden der linken Thoraxhälfte quillt eine dicke, eiterähnliche Masse ohne üblen Geruch hervor. Es zeigt sich dicht unter den Rippen ein derber Tumor, der die ganze linke Brust-

höhle einnimmt. Er ist nach allen Seiten fest verwachsen und drängt das Herz weit nach rechts hinüber, die grossen Gefässe an der Herzbasis sind aber nicht abgeklemmt. Nach oben reicht der Tumor bis in die obere Thoraxapertur, unten bedingt er die starke Abwärtsdrängung des Zwerchfells. Medial wird er von der Wirbelsäule und dem Herzen, lateral von der Brustwand begrenzt.

Von der Thymus ist makroskopisch nichts zu sehen. Das Fettgewebe des vorderen Mediastinums ist ganz spärlich ausgebildet.

Das Herz weist keine pathologischen Veränderungen auf.

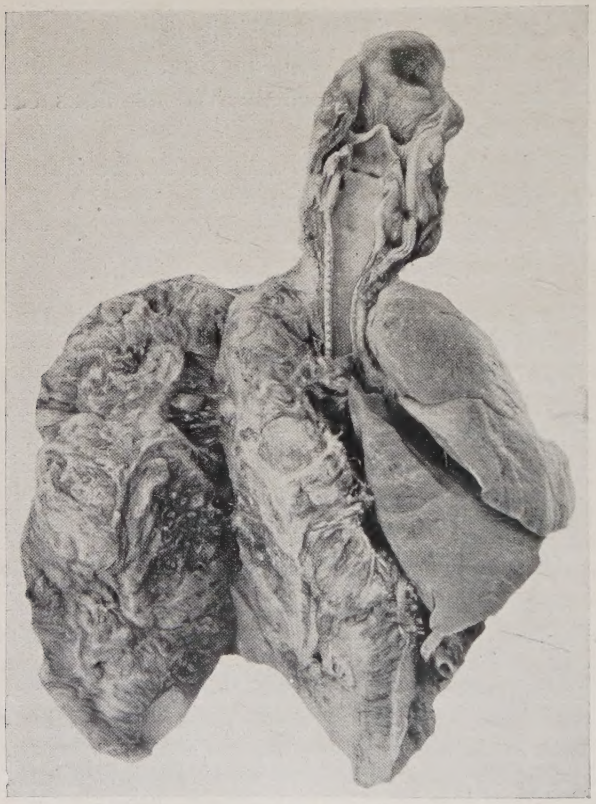

Abb. 1. Adenokarzinom der ganzen linken Lunge bei einem 16 Monate alten Mädchen.

Die rechte Lunge zeigt richtige Lappung und Grösse; sie ist gut zurückgesunken. Die Pleura ist überall glatt und glänzend. An einzelnen Stellen finden sich dicht unter dem Lungenfell kleine, punktförmige Blutungen. Das Lungengewebe ist stark gebläht und zeigt in allen Lappen gehörigen Luftgehalt. Der Saftgehalt ist nicht vermehrt. Die Schleimhaut der grossen Bronchien ist leicht gerötet, etwas schleimig belegt. Die Hiluslymphdrüsen sind nicht vergrössert. An Stelle der linken Lunge findet sich ein Tumor, der etwa doppelt so gross ist, wie die vorhandene rechte Lunge (s. Abb. 1). Er ahmt in seiner Form eine Lunge nach und ist von einer weissen Membran kapselartig umgeben. Medial hängt er mit dem Bronchus zusammen, der sich eine kurze Strecke weit in den Tumor hinein verfolgen lässt und sich in richtiger Weise in einen oberen und unteren Hauptast teilt. Der linke Ast der A. pulm. führt ebenfalls in den Tumor hinein. Die Konsistenz der Geschwulst ist ziemlich derb, aber doch schwammig. Auf der Schnittfläche lässt sich eine zentrale, dreieckige Partie von einer äusseren, weisslichen, 3—4 cm breiten unterscheiden, welche jene mantelartig umgibt. Der zentrale Bezirk macht den Eindruck von Lungengewebe; es lassen sich auch Querschnitte durch Bronchialäste und Gefässe erkennen, während sie im peripheren Bezirk fehlen. In diesem finden sich erweichte, nekrotische Stellen neben mehr derben. In den untersten, äussersten Teilen weist der Tumor faserige Beschaffenheit auf; vermutlich handelt es sich hier um karzinomatös infiltrierte Pleura. Im übrigen Tumor ist keine bestimmte Struktur zu erkennen.

Metastasen finden sich in den Hilus- und Bifurkationslymphdrüsen. Ferner haben sich an der Punktionsstelle des Brustkorbes einige bis bohnengrosse, weiche

Impfmetastasen gebildet, welche im Unterhautzellgewebe liegen und mit diesem frei über den Rippen verschieblich sind. Sie zeigen auf Schnitt weiche Beschaffenheit und gelbweisse Farbe.

Am weichen Gaumen, den Gaumenbögen und seitlich vom Kehlkopfeingang finden sich graubraune, schmutzig verfärbte, anhaftende Membranen (Diphtherie).

Die übrige Sektion ergibt keine pathologischen Veränderungen und weder äussere noch innere Missbildungen.

Mikroskopische Beschreibung des Tumors.

Fast die ganze Lunge besteht aus Tumorgewebe. Nur in der Umgebung des Hilus, im Bereich des oben beschriebenen, dreieckigen Bezirkes, findet sich Lungengewebe. Dieses ist rein druckatelektatisch. In einzelnen Alveolen liegen spärliche abgeschilferte Alveolarepithelien. Das Lungengewebe ist gut ausgebildet. Die Bronchien sind von mehrschichtigem, flimmerndem Zylinderepithel ausgekleidet, das einer Membrana propria aufsitzt, und enthalten in ihrer Wand glatte Muskelfasern, elastische Fasern, Schleimdrüsen und Knorpelplättchen in gewohnter Anordnung. Auch die Gefässe sind normal entwickelt.

Das Tumorgewebe wird gebildet von grossen Nestern locker liegender Zellen, die meist keine bestimmte Anordnung zeigen, so dass ein sarkomähnliches Bild entsteht. An einzelnen Stellen aber sieht man deutlich drüsenähnliche Bildungen, Hohlräume von verschiedener Weite, die mit ein- bis mehrschichtigem Epithel ausgekleidet sind; vorwiegend ist ein zweizeiliges Epithel. Das Epithel sitzt da und dort dem Bindegewebe auf, meist fehlt aber die bindegewebige Grundlage. In diesen drüsenähnlichen Teilen ist das Epithel hochkubisch bis zylindrisch, ohne Flimmerbesatz. Der Kern füllt fast die ganze Zelle aus und färbt sich stark mit Hämalaun. Das Protoplasma umgibt ihn als schmaler, schwach basophiler Saum.

Die regellos angeordneten Zellen sind zumeist rund, der Kern ist auch hier im Verhältnis zum Protoplasma gross. Das Zwischengewebe ist zum grössten Teil ein grobmaschiges, embryonales Bindegewebe mit sternförmig sich verzweigenden Zellen, wie man es in der Nabelschnur findet. Nur an wenigen Stellen ist es zu fibrillärem Bindegewebe ausgereift. Es enthält mässig reichliche, dünnwandige Blutgefässe.

Die Grenze zwischen Tumor und Lungengewebe ist unscharf. Der Tumor wächst im allgemeinen exzentrisch und drückt das Lungengewebe zusammen. Daneben findet man aber auch Stellen mit richtiger Infiltration; die Geschwulstzellen wachsen hier in die Alveolarsepten ein, da und dort füllen sie auch die Alveolen aus. Längs Gefässen und Bronchien kriecht die Neubildung ausserdem in den Lymphgefässen weiter.

Ausgedehnte Nekrosen finden sich namentlich in den umfangreicheren Zellnestern, wo die Entfernung von den Blutgefässen grösser ist.

Das Elastinpräparat lehrt, dass im Tumor das Lungengerüst zugrunde geht. Die elastischen Fasern fehlen im Innern der Geschwulst. Nur in den ganz frisch infiltrierten Teilen, wo auch der alveoläre Lungenbau noch zu erkennen ist, trifft man vereinzelte elastische Fasern.

Im freien Lungengewebe, in den Gefässen und Bronchien ist das elastische Gewebe gut entwickelt.

Die unterste, äusserste, makroskopisch faserig erscheinende Partie des Tumors bietet im Mikroskop einen korallenartigen Aufbau dar. In ziemlich regelmässigen Abständen laufen parallele, myxomatöse Balken mit zentralen Gefässen, dazwischen liegen nur spärliche, regellose Epithelanordnungen.

Die makroskopisch sichtbare Grenzschicht zwischen dieser Partie und dem Tumor erweist sich als breiterer, dichterer Bindegewebsstreifen, der sehr wohl die Pleura sein könnte. Offenbar stellt die faserige Partie eine frischere, karzinomatöse Pleuraschwarte dar.

Die Brustwandmetastase ist im Ganzen gleich gebaut, wie der Primärtumor, doch ist das lockere Bindegewebe reichlicher und schliesst nur kleinere Zellnester ein; drüsenähnliche Bildungen fehlen hier ganz. Es handelt sich also im vorliegenden Falle um ein primäres, stellenweise stark anaplastisches Adenokarzinom der Lunge. Das Entstehen eines solchen Tumors in so früher Jugend lässt sich kaum anders erklären, als durch eine kongenitale Missbildung, die im Sinne der Cohnheimschen Theorie den Geschwulstkeim gebildet hat. Karzinomfälle bei Jugendlichen werden denn auch als wichtige Stütze dieser Theorie betrachtet. Das Karzinom ist im Kindesalter an sich recht selten, und ganz besonders sind es die primären Lungenkrebse.

Ich habe in der Literatur keinen dem meinen ganz ähnlichen Fall gefunden. Die älteren Arbeiten sind unzuverlässig, da alles mögliche als Krebs bezeichnet wurde und die mikroskopische Beschreibung fehlt. Philipp führt drei derartige zweifelhafte Fälle an. Steffen zitiert zwei einschlägige Fälle: einen von Curran, Lungen-Ca bei einem 10jährigen Knaben nach Trauma, einen zweiten von Rolleston und Trevor bei einem 13jährigen Mädchen. Nuscheler beschreibt ein primäres Lungenkarzinom bei einem 7 Jahre alten Mädchen.

Der hier beschriebene Fall bildet demnach einen interessanten kasuistischen Beitrag zur Frage des Kinderkarzinoms und der Karzinomentstehung.

Merkwürdig und schwer zu erklären ist die mantelartige Anordnung des Krebses um das im Hilus noch vorhandene Lungengewebe. Ob das gesamte Alveolarepithel der Lungenperipherie zugleich zu wuchern anfing, oder ob es sich um einen multizentrischen Krebs handelt, welche Entstehungsweisen Schminke, Briese und Goedel für ihre diffusen Lungenkrebse in Erwägung ziehen, kann ich nicht entscheiden.

2. Fall. Zu Verhornung neigendes Plattenepithelkarzinom der Lunge im Bereich einer kongenitalen Missbildung.

Klinische Angaben. Der 65 Jahre alte Pat. hatte schon seit einigen Jahren Anfälle von Beklemmung, die aber jeweilen ohne weitere Erscheinungen vorübergingen. Wegen Ileus wurde er auf die chirurgische Klinik gewiesen. Bei der rektalen Untersuchung fand man 4 cm über dem Anus einen haselnussgrossen Polypen an der Vorderwand des Rektums. Sonst war kein abnormer Befund zu erheben. Aus einem Gewebebröckel, das sich im Stuhl fand, wurde im pathologischen Institut die Diagnose gestellt: Adenokarzinom des Darmes.

Der Kranke verweigerte einen Eingriff und ging an seinem Ileus zugrunde.

Auszug aus dem Sektionsprotokoll.

Sekt. Nr. 580/24. Diagnose. Akute, diffuse Durchwanderungsperitonitis bei Überdehnung des Darmes, besonders des Dickdarms mit Einriss der Serosa im Querkolon infolge Obturationsileus durch stenosierendes Krebsgeschwür des obersten Mastdarms in Höhe des Beckeneingangs mit drohender Perforation. Vereinzelte Metastase oder zweiter primärer Krebs des Hilus des linken Oberlappens mit peripher davon gelegenen Zysten des Lungengewebes mit cholesteatomartigem Inhalt (abgeschlossene Bronchiektasien oder kongenitale Lungenzysten?), Erweichung und Vereiterung dieser Geschwulst. Einbruch derselben in Bronchien zweiter Ordnung. Chronische Bronchitis. Chronisches Emphysem. Kompressionsatelektase und

Kompression der Unterlappen durch Hochdrängung von Zwerchfell und Herz. Mässige Arteriosklerose. Multiple Polypen des Dickdarms. Hypertrophische Gastritis. Frische, weiche Milzschwellung. Asymmetrie des Schädels. Geringer seniler Hydrocephalus. Braune Atrophie des früher hypertrophischen Herzens. Koronarsklerose. Leichtes Ödem der Beine. Prostatahypertrophie. Stauungsleber. Rechtsseitige Leistenbruchtasche, Nabelbruch mit verwachsenem Netz. Pachydermien des Ösophagus. Frische Thrombose in Lungenarterienästen. Narben der linken Niere. Lipom des rechten Samenstrangs.

Zwerchfellstand. Rechts 3., links 4. Interkostalraum. Die Rippenknorpel schneiden sich leicht, das erste Paar ist verknöchert.

Die Organe der Brusthöhle sind stark nach oben zusammengedrängt, das Herz liegt beinahe quer, die Spitze liegt 3 Querfinger ausserhalb der Mammillarlinie. Die Lungen sinken zurück, die rechte etwas mehr als die linke. An der rechten Lunge keine Verwachsungen; linke Lunge nur mit einem dünnen Strang an den Herzbeutel angeheftet, sonst frei. In der rechten Pleurahöhle 150, in der linken 250 cm^3 klare, hellgelbe Flüssigkeit. In der Hilusgegend des linken Oberlappens lässt sich ein derber, höckeriger, etwa kleinfaustgrosser Tumor durchtasten.

Rechte Lunge. In den Bronchien der rechten Lunge findet sich reichlicher zäher Schleim. Schleimhaut geschwollen und dunkelrot. Lungenoberfläche des Ober- und Mittellappens eben, die des Unterlappens gefältelt. Pleura überall glänzend, stark schwarz gefleckt.

Der Unterlappen ist dunkelblaurot und zeigt vermehrte Konsistenz. Auf Schnitt Ober- und Mittellappen dunkelrot, Unterlappen tief dunkelrot. Beim Abstreifen des Ober- und Mittellappens tritt blutiger, schaumiger Gewebesaft hervor, im Oberlappen etwas weniger. Im Unterlappen fehlen die Luftbläschen, ein ausgeschnittenes Stück sinkt im Wasser sofort unter. In einigen Gefässen der rechten Lunge finden sich feste, mit der Wand nicht verwachsene, dunkelrote Gerinnsel.

Linke Lunge. In den Bronchien reichlicher, zäher Schleim. Schleimhaut geschwollen und dunkelrot. Die Lungenoberfläche ist hinten, in der Gegend des Hilus, an zirkumskripter Stelle höckerig. Unterlappen tief dunkelrot. Pleura überall glatt und glänzend, stark schwarz gefleckt. Der Unterlappen zeigt vermehrte Konsistenz. Die höckerige Lungenpartie fühlt sich derb und hart an und ist deutlich abzugrenzen. Auf dem Schnitt ist die Lunge dunkelrot, der Unterlappen tief dunkelrot. Beim Abstreifen tritt im Oberlappen blutiger, schaumiger Gewebesaft hervor; im Unterlappen lassen sich nur wenige Luftblasen abstreifen. Im Ober- und Unterlappen finden sich in den Gefässen feste, mit der Wand nicht verwachsene, dunkelrote Gerinnsel. Im Oberlappen, dort, wo man von aussen den Knoten durchtastete, fliesst beim Einschneiden aus mehreren, zusammenhängenden, je etwa kirschgrossen, dünnwandigen Höhlen nicht jauchig riechender, gelblichweisser, eiterähnlicher Inhalt in grossen Flocken hervor. Die Wandungen dieser Höhlen sind glatt und ganz dünn und scheinen nicht mit Bronchien direkt in Zusammenhang zu stehen. An einzelnen Stellen scheinen Eiterpfröpfe in das Lumen der Bronchien hinein zu gelangen. Unmittelbar neben diesen zystischen Räumen finden sich im Lungengewebe multiple, derbe, weisse Knoten, von denen sich weissliche, z. T. gallertige Massen abstreifen lassen. Offenbar handelt es sich um eine rasch zerfallende Geschwulst. In grösseren Bronchien an zwei Stellen Einbruch in die Schleimhaut. Im Hilus neben einigen schwarzen, derben, vergrösserten Lymphknoten ein verkalkter.

Milz etwas vergrössert, erweicht.

Leber braun, stark bluthaltig, mit deutlicher Läppchenzeichnung.

Nieren. Multiple Narben der linken Niere.

Prostata vergrössert, knotig, derb.

Magendarmkanal. Därme stark gebläht, mehrere Dehiszenzen. Am untern Ende des Sigmoids ist ein derber, höckeriger, hühnereigrosser Tumor zu tasten. Im kleinen Becken 300 cm^3 klare, hellgelbe Flüssigkeit. Im Mastdarm, 3 cm über dem Anus ein haselnussgrosses, weiches, gestieltes Gebilde, das von Schleimhaut überzogen ist. Am untern Ende des Sigmoids findet sich eine ringförmige, derbe Infiltration der Darmwand, die das Lumen bis auf Bleistiftdicke einengt. An der vorderen Fläche ist sie geschwürig zerfallen. Der Geschwürsrand ist derb, wallartig. Der untere Rand des Geschwürs ist 16 cm, der obere 19 cm über dem Anus.

Mikroskopische Beschreibung des Lungentumors.

Zur mikroskopischen Untersuchung wurde eine Stelle aus dem linken Bronchus entnommen, wo schon makroskopisch der Krebs zu sehen war. Mikroskopisch zeigt der Bronchus hier streckenweise normales, flimmerndes Zylinderepithel, streckenweise ist nur noch die basale Zellschicht vorhanden. An einer Stelle findet sich deutliches, geschichtetes Plattenepithel, das gegen die Unterlage scharf abgegrenzt ist. Die Submukosa ist äusserst hyperämisch. Die Schleimdrüsen und ihre Ausführungsgänge sind erweitert. Der Knorpel und die glatte Muskulatur sind unverändert. An der mit Plattenepithel ausgekleideten Stelle ist die Schleimhaut unterwuchert von Nestern locker liegender, sehr chromatinreicher Zellen von platter oder spindelförmiger Gestalt ohne bestimmte Anordnung. Das Plattenepithel der Deckschicht ist aber anscheinend ohne Verbindung mit diesen Nestern. Die Hauptmasse des Krebses liegt ausserhalb der Knorpel der Bronchialwand. Es ist ein stromaarmes, zu Nekrosen neigendes Karzinom. Es besteht in der Hauptsache aus den oben beschriebenen spindelförmigen oder platten, chromatinreichen Zellen. An verschiedenen Punkten besteht es aus deutlichen Plattenepithelien, welche da und dort Neigung zu zwiebelartiger Schichtung und leichter Verhornung zeigen. Fertig ausgebildete Hornperlen finden sich aber nirgends.

Das mit Fuchselin und van Giesonscher Lösung gefärbte Präparat zeigt, dass das spärliche Stroma des Krebses aus fibrillärem Bindegewebe besteht und ganz frei von elastischen Fasern ist.

Ein weiteres mikroskopisches Präparat stammt aus der Gegend der mit eiterähnlichem Inhalt gefüllten Hohlräume in der unmittelbaren Umgebung des Krebses. Diese Räume sind teils von niedrigem, oft zweischichtigem, kubischem oder plattem Epithel ausgekleidet, teils von Zylinderepithel nach Art der Bronchiektasien; doch fehlen im Vergleich zu Bronchiektasien die elastisch-muskulären Wandbestandteile und der Knorpel. Das Epithel sitzt einer dünnen Schicht fibrillären Bindegewebes auf. Der Inhalt der Höhlen ist auch nicht schleimig, sondern besteht aus cholesteatomatösen, krümeligen, mit Eosin stark färbbaren Massen. In der Nähe scheint das Lungengewebe noch weitere Fehlbildungen aufzuweisen. Man trifft hier kleinere, zackige Räume, die mit kubischem Epithel ausgekleidet sind, ähnlich den in Lungennarben, etwa nach ausgeheilter Tbc. vorgefundenen bronchiolusartigen Gängen.

Das Gewebe zwischen den grösseren Höhlen ist ein lockeres, sehr gefässreiches Bindegewebe mit ziemlich vielen Rundzelleninfiltraten. In den Maschen dieses Bindegewebes findet man auch zahlreiche, kubische Epithelzellen, zum grössten Teil regellos angeordnet. Nur an wenigen Stellen kleiden sie kleinere, unregelmässige Hohlräume vollständig aus; an anderen Stellen sieht man sie noch zu kurzen Zeilen angeordnet. Offenbar war das ganze Gewebe von diesen kleinen Hohlräumen durchsetzt, und das jetzige Bild ist durch die Abschilferung der meisten Epithelien entstanden. In der Tat lässt das kombiniert mit Fuchselin und van Giesonscher Lösung gefärbte Präparat ein lockeres Bindegewebe erkennen, das kleinere und grössere Hohlräume von unregelmässiger Gestalt umschliesst und dem da und dort auf kurze Strecken ein kubisches Epithel aufsitzt.

Elastische Fasern sind nur in geringer Zahl in diesem Bindegewebe vorhanden, reichlich finden sie sich dagegen an den Blutgefässen. Knorpel und glatte Muskulatur fehlen in diesen Abschnitten.

Russablagerungen bestehen in grösseren Herden in nächster Nähe der weiten Zysten, im übrigen Gewebe sind sie spärlich und von geringem Umfang.

Erst in einiger Entfernung von den Hohlräumen, ganz am Rande des Präparates beginnt alveoläres, stark hyperämisches Lungengewebe, das mit Ödem gefüllt ist.

Wir haben hier zweifellos eine Missbildung vor uns. Das Lungengewebe ist unreif, z. T. bronchiektatisch. Die Unreife zeigt sich in der Auskleidung alveolenartiger Räume mit kubischem Epithel, sowie im Fehlen von glatter Muskulatur und Knorpel in der Bronchialwand und in der geringen Ausbildung von elastischen Fasern.

Örtlich unmittelbar an diese Fehlbildung anschliessend findet sich ein primäres Carcinoma simplex medullare der Lunge. Es liegt nahe, anzunehmen, der Krebs sei auf dem Boden der Missbildung entstanden. Der direkte Beweis hierfür ist, wie leicht einzusehen, nicht zu erbringen: dazu hätte der ganze Tumor in Serien geschnitten werden müssen. Es wäre ein grosser Zufall, wenn sich in dem verhältnismässig kleinen Stück Gewebe, das mikroskopisch untersucht wurde, gerade der Ausgangspunkt des Krebses gefunden hätte. Im beschriebenen Falle hat der Krebs Plattenepithelcharakter, geht also wohl von einer Plattenepithelinsel eines Bronchus aus, und in der Tat haben wir ja in einem Bronchus eine Stelle mit Plattenepithel gefunden. Dieses braucht nicht durch Metaplasie entstanden zu sein, es kann ebensogut einer Missbildung seinen Ursprung verdanken. Malkwitz beschreibt einen beginnenden papillären Bronchialkrebs, der mit grösster Wahrscheinlichkeit von einem versprengten Epithelkeim ausging. Ähnlich liegen die Fälle von Heck und Kreglingen (zit. nach Malkwitz). Auch Ernst zieht bei einem von ihm gefundenen, verhornenden Plattenepithelkrebs die Entstehung aus einer Epithelaberration in Betracht.

Da bei unserm Falle in unmittelbarer Nähe das Lungengewebe missbildet ist und Fehlbildungen gerne multipel auftreten, ist diese Entstehungsweise sogar die näherliegende. Wir dürfen also mit einer gewissen Wahrscheinlichkeit annehmen, dass dieser primäre Lungenkrebs auf dem Boden einer Missbildung entstanden ist.

Interessant ist das gleichzeitige Bestehen eines zweiten primären Krebses im Sigmoid. Auch hier fand sich in der Nähe eine Missbildung, nämlich ein Polyp des Rektums. Es ist möglich, dass auch dieser Krebs von einer Missbildung in Form eines Schleimhautpolypen ausgegangen ist, wie dies ja so häufig bei Karzinomen des Dickdarms der Fall ist.

3. Fall. Primäres subpleurales Adenokarzinom im Bereich einer Lungenmissbildung.

Klinische Angaben. 58 Jahre alter Mann. Familienanamnese o. B.

Als Kind machte Pat. Rotsucht durch, 1889 Typhus abd. 1890 Influenza. Seit einem Jahr leidet er an Magenbeschwerden und schlechtem Appetit, auch an Atemnot. Er kommt wegen dieser Beschwerden auf die medizinische Klinik.

Aus dem Status praesens: Thorax fassförmig, symmetrisch. Schlüsselbeingruben wenig deutlich. Atemexkursionen gering. Keine Druckempfindlichkeit. Epigastrischer Winkel grösser als 90°. Über den Lungen keine Dämpfung. Beidseits paravertebral verschärftes Atmen, unten einige feuchte, klingende Rasselgeräusche. Einige Male Temperaturzacken bis 38° und darüber. Pat. erlitt auf der medizinischen Klinik eine Hemiplegie; 5 Tage später starb er unter zunehmender Apathie und Dyspnoe, nachdem sich rasch ein Pleuraerguss rechts hinten unten entwickelt hatte.

Auszug aus dem Sektionsprotokoll.

Sekt. Nr. 425/26. Diagnose. Hühnereigrosser weisser Erweichungsherd des linken Centrum semi-ovale bei embolischem Verschluss der linken Arteria fossae Sylvii. Chronische verruköse Endokarditis der Aortenklappen und der Mitralis. Frischere, grössere, anämische Infarkte der Nieren bei embolischem Verschluss grösserer Äste der Nierenarterien. Primäres subpleurales Adenokarzinom des untern Teils des rechten Oberlappens. Metastasen in beiden Pleuren, der Wirbelsäule, in Lymphknoten des Netzes, in paratrachealen und Halslymphknoten und in der Leber. Grösserer hämorrhagischer Infarkt der rechten Lunge bei Embolie eines Lungenarterienastes, ausgehend von Thrombose der linken Vena iliaca communis und der rechten Vena hypogastrica. Thromben im Plexus prostaticus. Chronische septische Milzschwellung. Kalkherd in rechtseitigem Hiluslymphknoten. Pfröpfe der Tonsillen, Ödem und Emphysem der Lungen. Pachydermie des Ösophagus. Fleckige Entfettung der Nebennierenrinde. Empyem des Wurmfortsatzes. Verwachsungen der Lungen.

Chronische Sinusitis sphenoidalis mit Empyem der Keilbeinhöhle. Multiple Fehlbildungen: Polyp des Dickdarms, Chylangiom des Dünndarms, Nebenmilz, versprengter Pankreaskeim im Duodenum.

Zwerchfellstand rechts 4. Interkostalraum, links 5. Rippe. Die Rippenknorpel schneiden sich gut, sind auf Schnitt etwas braun. Das oberste Paar muss mit der Knochenschere durchtrennt werden. Die Lungen sinken nach Eröffnen der Pleurahöhlen nur sehr wenig zurück und berühren sich in der Mittellinie beinahe. In beiden Pleurahöhlen finden sich nur geringgradige, leicht sich lösende Verwachsungen. Etwas ausgedehnter sind die Verwachsungen zwischen den beiden Zwerchfellkuppen und den Unterlappen. Flüssigkeit findet sich in keiner Pleurahöhle. Sowohl die Pleura parietalis als visceralis sind besetzt mit kleinen, weisslich gefärbten, ziemlich derben Knötchen. Auf der Pleura parietalis sind diese häufig in Strängen angeordnet, die den Interkostalgefässen folgen. Die Knötchen finden sich hier im Abstande von etwa 0,5 cm und machen den Eindruck eines lymphangitisch sich ausbreitenden Tumors.

Ductus thoracicus zart, ohne irgendwelche knotigen Einlagerungen.

Rechte Lunge. Die Pleura zeigt da und dort die strangartigen Verwachsungen aufgelagert. Die oben beschriebenen Knötchen sind bei näherem Zusehen weisslichgelb, teilweise erkennt man um sie herum einen anthrakotischen Hof. Die Pleura erscheint in ihrer Umgebung strahlig zusammengezogen. Schneidet man auf die Knötchen ein, so besteht eine vollkommen scharfe Grenze gegen das Lungengewebe. Auf Schnitt sind die Knötchen hell, weiss, vollkommen kompakt und reichen nur etwa 0,25 cm in die Tiefe. Sehr reichlich finden sich diese Knötchen auf den Pleuraflächen zwischen den einzelnen Lungenlappen, aber auch auf der der Pleura parietalis zugewendeten Seite der Lunge finden sich reichlich solche Knötchen eingelagert. Die Lungenränder sind kissenartig gebläht, die Konsistenz des Unterlappens ist in einem zirkumskripten Bezirk vermehrt; an der Oberfläche erkennt man eine dunklere Verfärbung des Bezirkes. Der Oberlappen weist ganz an der Spitze eine plattenartige, knochenharte Bildung auf, die auf Schnitt schwarz gefärbt ist

mit weisslichen Einlagerungen. Das Gewebe des Oberlappens ist überall gut lufthaltig. Nur in den untern Partien des Oberlappens an umschriebener Stelle ein Herd, in dessen Bereich die Pleura geschrumpft ist. Auf Schnitt erkennt man, dass er etwa walnussgross ist, aus weisslich-gelben, ziemlich derben und dunkleren, schwarzen Partien besteht. Der Mittellappen zeigt das gleiche Bild wie der Oberlappen. Das Gewebe überall gut lufthaltig, ohne Knötcheneinlagerungen. Der Unterlappen zeigt in grosser Ausdehnung dunkelgefärbtes Gewebe mit erhöhter Konsistenz. Eine vollkommen scharfe Grenze gegen das übrige Lungengewebe ist nicht vorhanden. Das Lungengewebe im dunkelgefärbten Bezirk luftleer. In einer zugehörigen Arterie findet sich ein grosser, weisslich gefärbter, der Wand fest anhaftender Pfropf. Über die Schnittfläche des Unterlappens quillt sehr reichlich klarer, blutig gefärbter Saft. Die Pulmonalarterien zeigen reichlich gelbweisse, sklerotische Einlagerungen. Die Lymphdrüsen sind gross, mit gelbweissen Einlagerungen, die nicht besonders derb sind, durchsetzt, an einer Stelle ein Kalkherd. Die Bronchien zeigen gerötete Schleimhaut, die mit schleimigem Eiter belegt ist. Die Lungengefässe lassen neben dem schon beschriebenen Pfropf noch an verschiedenen Stellen kleinere, das Lumen vollkommen verschliessende Pfröpfe erkennen.

Die linke Lunge weist dasselbe Bild auf, wie die rechte. Die Pleura ebenfalls besetzt von den schon beschriebenen Knötchen. Die Ränder sind kissenartig gebläht. Von den untern Partien der beiden Lappen lässt sich sehr reichlich in dünnen Schichten klare Flüssigkeit abstreifen. Bronchien, Arterien und Lymphdrüsen wie rechts, nur in den Arterien keine Pfröpfe. Über der Spitze des Oberlappens eine ganz gleiche kappenartige, harte Bildung, wie rechts. Metastasen finden sich ausser in den Pleuren in paratrachealen und Halslymphknoten, in der Leber. Lymphknoten des Netzes und in der Wirbelsäule.

In der linken Art. fossae Sylvii findet sich ein das Lumen des Gefässes vollkommen verstopfender, brüchiger, gelblich-weiss gefärbter Pfropf. Das linke Centrum semiovale ist in grosser Ausdehnung, ca. hühnereigross, erweicht. Das Hirngewebe ist hier matsch, zerfliessend. Die Erweichung reicht bis in die Rinde, lässt aber die innere Kapsel frei.

Es finden sich multiple Missbildungen: Polyp des Dickdarms, Chylangiom des Dünndarms, Nebenmilz, versprengter Pankreaskeim im Duodenum.

Mikroskopische Beschreibung des Tumorknotens im rechten Oberlappen.

Der Knoten erweist sich als der offenbar primäre Krebs. Es sind hier verzweigte Drüsenräume vom Typus der Bronchioli respiratorii mit Übergangsepithel, stellenweise kubisch oder platt, an andern Stellen zylindrisch. Vielfach sieht man Übergänge zu Carcinoma scirrhosum. Das Bindegewebe ist in sehr breiten Zügen vorhanden und sehr locker. Vor allem fällt auch die Armut an Russablagerungen auf. An einer Stelle findet sich im Bindegewebe ein kleines, missgestaltetes, verkalktes Knorpelstück. Lungengewebe steht nur in der Nähe der Pleura an.

Das Bild erinnert an persistierende, fötale, atelektatisch missgebildete Lungenpartien, z. T. auch an Reste interstitieller Tuberkulose mit Umwandlung der Alveolen in bronchiolusartige Gänge.

Sehr merkwürdige Verhältnisse deckt das Weigert-van Gieson-Präparat auf. Schon bei einem flüchtigen Blick ins Mikroskop fällt der Reichtum an elastischen Fasern auf. Bei genauerem Zusehen findet man, dass sie ein netzartiges Gerüst bilden, so dass ein alveolärer Aufbau zustande kommt. Doch sind die Septen viel breiter und die elastischen Fasern viel zahlreicher als in normalem Lungengewebe. Ausser einigen breiteren Zügen ist nur sehr wenig fibrilläres Bindegewebe vorhanden. An manchen Stellen sind die elastischen Fasern sehr dicht und zopfartig ineinander verflochten. Auch die Blutgefässe haben einen breiten elastischen Mantel.

Selbst im Bereich des Krebses ist das netzartige elastische Gerüst erhalten geblieben; die alveolenartigen Räume sind durch Krebszellen ausgefüllt.

An den rein bindegewebigen, narbig aussehenden Stellen trifft man dasselbe Gitterwerk elastischer Fasern mit nur ganz wenigen kollagenen Fasern vermischt. Hier ist sogar der alveolenartige Bau besonders deutlich, doch sind die Alveolen völlig leer und ohne epitheliale Auskleidung. Aus diesen Befunden geht hervor, dass es sich nicht um eine Narbe handeln kann, da bei allen verödenden Prozessen die elastischen Fasern zugrunde gehen, oder doch jedenfalls nicht so reichlich sind. Vielmehr scheint es sich hier um eine lokale Gewebsmissbildung, um eine falsche Gewebsmischung, zu handeln. Für eine Missbildung nach Art fötaler Bronchiektasien sprechen auch die bronchiolusartigen Räume und die Armut an Russablagerungen, ferner der Befund eines missgestalteten, versprengten Knorpelstückchens.

Einen ähnlichen Fall von Lungenmissbildung beschreibt Buchmann: „Das elastische Gewebe ist nach Weigert gut färbbar. In der Wand der Höhlen, besonders in der Membrana propria, liegen viele, zirkulär verlaufende, elastische Fasern. Im Gewebe zwischen den Höhlen erkennt man je nach dem Luftgehalt noch mehr oder weniger deutlich den alveolären Bau am Verlaufe der elastischen Fasern. Am dichtesten und unregelmässigsten durchflechten sich die elastischen Elemente in den luftleeren Partien. Die elastischen Fasern zeigen da eigentümliche Verklumpungen und Auftreibungen in ihrem Verlaufe und sind oft zopfartig miteinander verflochten."

Auch in anderen von Buchmann beschriebenen Fällen von fötaler Atelektase ist das elastische Gewebe reichlich, wenn auch nicht so ausgesprochen, wie im zitierten.

Wir haben also hier wieder ein Lungenkarzinom, das sich in einem offenbar kongenital missgebildeten Bezirk entwickelt hat. Auch hier, wie im vorigen Falle, ist allerdings der direkte Ausgangspunkt des Krebses nicht aufzufinden. Man findet zwar bronchiolusartige Räume, die z. T. mit schönem, regelmässigem Zylinderepithel, z. T. mit unruhigem, in Unordnung geratenem Epithel ausgekleidet sind, doch darf man hier nicht ohne weiteres Übergang in Krebs annehmen, vielmehr können diese Bilder auch durch Einwuchern des Krebses von aussen und Zerstörung des ursprünglichen Epithels entstehen.

4. Fall. Subpleuraler Scirrhus im Bereich einer Lungenmissbildung.

Klinische Angaben. Die 46 Jahre alte Patientin war früher stets gesund. Vor 3 Jahren Ischias. 9 Monate vor dem Tode erkrankte die Patientin an Lumbago und war seitdem bettlägerig. Steife Haltung der Wirbelsäule. Schmerzen traten auch im Genick, in der Herzgegend, im rechten Schultergelenk und in den Beinen auf, besonders im linken, oft waren sie lanzinierend. Nie waren Gelenkschwellungen vorhanden. Keine Herzgeräusche; anfangs keine Temperaturen, kein Husten. Die Schmerzäusserungen waren sehr heftig, die Patientin duldete keine Berührung und Untersuchung. Der Arzt stellte die Diagnose auf Spondylitis lumbalis. Ein anderer Arzt behandelte die Patientin als Hysterica. Etwa 3 Monate vor dem Tode stellten sich unregelmässige Temperaturen bis 38,6 ein und die Kranke fing an zu husten. Es wurde im Spital Lungenphthise mit Poncetschem Gelenkrheumatismus diagnostiziert. Nach einigen Wochen zeigte sich eine schmerzhafte Anschwellung am linken Sternoklavikulargelenk und auf dem Brustbein, wozu sich bald eine ebensolche Anschwellung im oberen Drittel des rechten Humerus gesellte. Keine Fluktuation. Patientin bekam Dekubitus am Rücken. Ferner fand sie beim Sprechen nicht mehr die richtigen Worte.

Auszug aus dem Sektionsprotokoll.

Sekt. Nr. 768/26. Diagnose. Primärer, kirschgrosser, durch zentrale Erweichung fast ganz zerfallener, subpleuraler Scirrhus der vorderen Teile des rechten Lungenoberlappens im Zusammenhang mit zentimeterdicker, szirrhöser Schwarte. Durchwachsung der benachbarten Brustwand mit Spontanfraktur der beiden obersten Rippen und des Schlüsselbeinköpfchens. Grössere Metastasen der rechten epibronchialen Lymphknoten. Hühnereigrosse Metastase der linken proximalen Clavicula. Spontanfraktur durch Metastase im obern Drittel des rechten Humerus. Multiple Knochenmetastasen in Schädel, Wirbelsäule und Rippen. Zystische Erweichung einer Metastase im oberen Teil des Kreuzbeins. Allgemeine, schwere Abzehrung. Terminales, hypostatisches Lungenödem. Hochgradige Anämie. Anämie und braune Degeneration des Myokards. Multipler Dekubitus, davon ausgehende Allgemeininfektion mit geringer hyperämischer Milzschwellung. Trübung der Nieren und der Leber. Leichter chronischer Magenkatarrh. Obliteration der äusseren Wurmfortsatzhälfte. Alte, ausgedehnte Perimetritis. Meckelsches Divertikel des Dünndarms. Chronisches Lungenemphysem. Narben der Oberlappenspitzen. Subakute, basale, eitrige Pneumonie des linken Unterlappens. Geringfügige, latente, heilende Tuberkulose im linken Unterlappen. Kleiner Uteruspolyp. Polyp der Gallenblase.

Die linke Lunge ist frei, hier ist etwas Erguss. Beide Lungen sind gebläht. Die rechte Lunge ist vorn unter der 2. und 3. Rippe mit einer fingerdicken, knirschenden Schwarte von weissfaseriger Beschaffenheit verwachsen, so dass sie mit dem Messer herausgetrennt werden muss.

Im Herzbeutel kein Erguss, nur das kleine und schlaffe, ziemlich abgemagerte Herz. Die Kammern des Herzens klaffen, enthalten spärliche Gerinnsel und flüssiges Blut. Der Herzmuskel ist blass, bräunlich, trüb und mürb. Kranzgefässe und Körperschlagader zart, alle Klappen ebenfalls.

Lungen. Sämtliche Lungenschnittflächen ergeben äusserste Blutarmut, selbst hinten nur schwach rote Färbung, dabei der Saftgehalt daselbst vermehrt. Der Luftgehalt in der Basis des linken Unterlappens und links hinten unter der Pleura herabgesetzt, teilweise aufgehoben, daselbst feine Eiterpfröpfchen ausdrückbar. Das Lungengewebe leicht körnig, fest, graurot. Die Pleura auf eine grössere Strecke matt. Etwas weiter oben sind verhärtete Stellen in der Pleura, dabei kleine Knötchen, auf der Schnittfläche schiefrige Narben mit zweifelhaften Tuberkeln. In beiden Oberlappenspitzen narbige, schiefrige Bezirke kappenartig unter der Pleura. Das Lungengewebe im allgemeinen ziemlich stark gebläht. Die obengenannte Verwachsung des rechten Oberlappens bildet eine handtellergrosse, an der dicksten Stelle 2 cm dicke, sehr derbe, weisse Schwarte aus Geschwulstgewebe. Beim Einschneiden gelangt man in eine kirschgrosse Höhle mit trübem, eiterartigem Inhalt. Ihre Wand wird von weisslichem Tumorgewebe gebildet und ist unregelmässig fetzig und höckerig. In der Umgebung dieser Höhle durchsetzen weissliche, derbe, mit der Schwarte zusammenhängende Tumorstränge das stark anthrakotische Lungengewebe, von dem nur noch kleine Inseln übriggeblieben sind. Diese Massen senken sich etwa 1,5 cm in die Lunge ein; die Abgrenzung gegen das normale Lungengewebe ist unscharf. Ein Zusammenhang der Höhle mit den benachbarten Bronchien ist nicht nachweisbar.

Die übrige Sektion ergibt die in der Diagnose erwähnten Metastasen. Ferner septische Milzschwellung, Verwachsungen der Adnexe, Verödung der Wurmfortsatzspitze, ein Meckelsches Divertikel, Polypen des Uterus und einen Polypen der Gallenblase, Atrophie des Gehirns.

Mikroskopische Beschreibung des Lungentumors.

Die dicke, weisse Schwarte über der kirschgrossen Höhle erweist sich bei der mikroskopischen Untersuchung als Scirrhus. In der Hauptsache wird er gebildet von ein- bis zweizeiligen, soliden Strängen kleiner Epithelzellen. Daneben gibt es aber auch Stränge und Nester mit grossen Zellen, die einen blasigen Kern mit deutlichen Kernkörperchen enthalten und den Charakter von Plattenepithelien haben. Sogar Riesenformen sieht man stellenweise. Das in breiten Zügen vorhandene Bindegewebe zwischen den Krebssträngen ist zellarm und zum grössten Teil hyalinisiert.

Gegen das Lungengewebe hin ist das Bindegewebe weniger reichlich und lockerer, der Krebs ist auch hier vorwiegend kleinzellig. Die beschriebene Höhle ist allseitig von Krebs umgeben. Ein auskleidendes Epithel fehlt, ebenso eine eigentliche bindegewebige Grundlage; doch ist das von Krebs durchwucherte Bindegewebe in der Umgebung parallel der Höhlenwand angeordnet, so dass es sich doch um einen präformierten Hohlraum und nicht um eine Zerfallshöhle zu handeln scheint. Dafür spricht auch das fast vollständige Fehlen von nekrotischen Krebsteilen. Nur an einer Stelle liegt der Wand ein aus nekrotischen, mit Blut vermischten Krebszellen bestehender Haufen an. Sehr wahrscheinlich haben wir es hier mit einer Plattenepithelzyste zu tun, deren Epithel sich vollständig gelöst hat, oder im Krebs aufgegangen ist. Möglicherweise hat das Plattenepithel dieser Zyste den Ausgangspunkt des Krebses gebildet.

Die Annahme einer subpleuralen Zyste gewinnt an Wahrscheinlichkeit durch den Befund einer weiteren Missbildung in nächster Nähe. Wenige Millimeter von der Zyste entfernt trifft man nämlich auf einen Bezirk, der aus derbem Bindegewebe in balkiger Anordnung besteht und dessen Spalten von einem System labyrinthischer Drüsengänge ausgefüllt sind. Diese besitzen z. T. flimmerndes Zylinderepithel, z. T. vereinfachtes kubisches Epithel. Ähnlich, wie beim intrakanalikulären Adenofibrom der Mamma, stehen epithelbekleidete Bindegewebszapfen in die Lichtung vor. Das Bindegewebe ist wirr durcheinander geflochten und enthält geringe Mengen Russ. Unmittelbar an diesen Gewebsbezirk schliessen sich die Spalträume und Nester des Krebses an, teils mit vereinfachtem, teils mit sehr deutlichem Plattenepithel. Die eben beschriebene Stelle ähnelt in ihrem Aufbau durchaus nicht etwa den bronchioiden Gängen in tuberkulösen oder pneumonischen Narben, sondern macht ganz den Eindruck einer geweblichen Missbildung. Eine ganz ähnlich beschaffene Bildung findet sich in derselben Gegend, aber im krebsfreien, übrigens gut ausgebildeten, lufthaltigen Lungengewebe, so dass ein sekundäres Entstehen dieser Gänge ausgeschlossen erscheint.

Das Elastinpräparat zeigt, dass der Zyste eine regelmässige elastische Ausstattung fehlt; doch finden sich in ihrer unmittelbaren Umgebung grosse Haufen grober, oft weichselzopfartig verflochtener, oft wirr durcheinander laufender elastischer Fasern. Auch dieser Befund spricht sehr für Missbildung. Das oben beschriebene Gangsystem zeigt in den Bindegewebsbalken enorme Mengen stark gekräuselter, klumpig verdickter, elastischer Fasern, wie sie bei sekundärer Bronchioluswucherung nicht vorkommen.

An einer Stelle sieht man eine Vene, in die der Krebs eingedrungen ist. Dieses Einwachsen in Venen macht die zahlreichen Metastasen erklärlich.

Ein weiteres Präparat stammt von einer Kreuzbeinmetastase. Hier wächst der Krebs ebenfalls als Scirrhus mit den gleichen Plattenepithelsträngen wie im Primärtumor.

Wir haben hier wiederum ein zunächst örtliches Zusammentreffen von primärem Lungenkrebs und Lungenmissbildung.

ohne den direkten Beweis eines genetischen Zusammenhanges. Im Sinne eines solchen lässt sich der Befund einer zweifellos präformierten Höhle im Zentrum des Krebses deuten, die den Ausgangspunkt der bösartigen Wucherung gebildet hätte. Wir wissen, dass sich auf dem Boden heterotoper Plattenepithelinseln in den Lungen gerne Karzinome entwickeln. Die Zunahme der Lungenkrebse wird ja von manchen Autoren dem vermehrten Entstehen solcher Inseln infolge durchgemachter Grippe zugeschrieben. Gewöhnlich finden sich allerdings diese Metaplasien in den Bronchen. Es kann aber ebensogut eine durch Missbildung entstandene, mit Plattenepithel ausgekleidete Zyste den Ausgangspunkt eines Plattenepithelkrebses der Lunge bilden. In unserm Falle ist, wie gesagt, die epitheliale Auskleidung der zentralen Höhle verloren gegangen. Der folgende Vergleichsfall zeigt aber, dass tatsächlich in missgebildeten Lungenabschnitten derartige Zysten mit Plattenepithel vorkommen, sei es dass, dieses primär durch Missbildung oder sekundär durch Metaplasie entstanden ist.

5. Fall. Zum Teil zystische Missbildung des rechten Lungenunterlappens bei einem 5 Monate alten Mädchen.

Klinische Angaben. In den letzten Tagen mehrmals starke Hämoptoe. Anämie. Dyspepsia chronica levis. In letzter Zeit Leber- und Milztumor. Pirquet: Einmal fraglich, in letzter Zeit zweimal negativ.

Auszug aus dem Sektionsprotokoll.

Sekt. Nr. 257/23. Diagnose. Wiederholte Blutungen aus teilweise ulzerierter Flimmerepithelzyste der missgebildeten paravertebralen Teile des rechten Unterlappens, mit Aspiration von Blut in die benachbarten Lungenpartien. Chronische, schwartige, offenbar von der Entzündung der missgebildeten Lungenpartien ausgehende, paravertebrale Pleuritis mit Fortsetzung der schwieligen Entzündung in die Lungenwurzel. Missbildung benachbarter Lungenpartien in Form von Hemmung der Alveolarentwicklung mit multiplen Bronchiektasien und Unreife des Lungengewebes. Teilweise Hämosiderose der Schwarte, offenbar infolge älterer Blutungen. Missbildung des Dünndarms in Form einer 45 cm langen, blind beginnenden Verdoppelung der Dünndarmlichtung bis ins obere Ileum. Schwellung der mediastinalen Drüsen. Starke allgemeine Anämie. Uterus arcuatus, Zyste des linken Ovariums. Os Inkae.

Die linke Lunge ist gebläht, überall frei. Die rechte Lunge ebenfalls gebläht, in den untern, paravertebralen Partien mit der Brustwand schwer lösbar verbunden. Pleurahöhlen leer.

Linke Lunge gross, flaumig, mit gehöriger Lappung und zarter Pleura. Die Schnittflächen sind glatt und glänzend, das Gewebe transparent, völlig kompressibel, von mittlerem Luftgehalt, etwas erhöhtem Saftgehalt, blass. Die Bronchien sind zart, Bronchialdrüsen vergrössert, blass, saftreich.

Rechte Lunge mittelgross, der Unterlappen schwer, die Pleura über Ober- und Mittellappen zart und glänzend; über den paravertebralen Teilen des Unterlappens finden sich die erwähnten schwieligen Verwachsungen. Der Mittellappen ist nicht völlig abgetrennt, jedoch deutlich. Das Gewebe des Oberlappens ist gut lufthaltig, von mittlerem Blut- und Saftgehalt. Die Schnittfläche glatt und glänzend,

einzelne Teile des Gewebes sind etwas blutreicher und härter, andere deutlich etwas gebläht, über das übrige Niveau erhaben. Mittellappen wie Oberlappen. Der Unterlappen ist nur in den unteren und vorderen Partien gut lufthaltig und völlig kompressibel, blass. Die paravertebralen Teile sind verhärtet, blaubraunrot, die Pleura darüber milchig getrübt. Im Bereich des Hilus ist derbes, in das Lungengewebe ausstrahlendes, schwieliges, gelbweisses Gewebe, das nur stellenweise schwarzes Pigment enthält. An der Peripherie desselben ist ein bis nahe unter die Oberfläche reichender, beim Herausnehmen der Lunge eingerissener Hohlraum, der im Maximum 12 mm im Durchmesser misst und mit rotbraunem, geronnenem Blut erfüllt ist (s. Abb. 2). Seine Wand ist etwas unregelmässig und besteht aus einer feinen bindegewebigen Schicht. In der Umgebung des Hohlraumes ist strahliges Bindegewebe, welches häufig schwarzpigmentiert ist. Die Lungenpartien, welche der blauroten Verfärbung der Oberfläche entsprechen, sind braunrot, z. T. etwas glasig und lassen sehr reichlich blutigen, etwas trüben, mässig lufthaltigen, braunroten Saft abstreifen. Die Bronchien sind am Hilus etwas verdickt. Die untern Mediastinal- und die Bronchialdrüsen sind stark vergrössert, grauweiss, die eine derselben ist im Innern erweicht und zeigt schleimigen, etwas trüben Inhalt.

Abb. 2. Zyste der missgebildeten paravertebralen Teile des rechten Unterlappens bei einem 5 Monate alten Mädchen.

Das Herz ist ohne Besonderheiten.

Die Milz ist sehr gross, mit zarter Kapsel, die Schnittfläche graurot, mit kleinen, eben sichtbaren Follikeln, die Pulpa etwas quellend.

Darm: Etwa 1,20 m oberhalb der Bauhinschen Klappe beginnt auf der Mesenteriumseite des Darmes, offenbar zwischen die Mesenterialblätter eingeschlossen, als Blindsack ein zweites Rohr, das etwas enger ist, als das eigentliche Darmrohr und im Beginn winklig abgeknickt ist, von dort aus jedoch ohne Verwachsungen, insbesondere ohne Verbindung mit dem Nabel. Der zweite Kanal ist etwa 45 cm lang und geht allmählich in das ziemlich weite Dünndarmrohr über. Unmittelbar unterhalb der Vereinigungsstelle sind zwei Peyersche Haufen, die V-förmig gegeneinander gestellt sind. Der weitere Verlauf des Dünndarms zeigt keine Besonderheiten.

Der Uterus, von gewöhnlicher Grösse, zeigt am Fundus eine tiefe Einkerbung.

Das linke Ovarium zeigt eine 1:1:1 cm grosse, glattwandige Zyste mit klarem Inhalt.

Schädel. In der kleinen Fontanelle findet sich ein dreieckiges ca. 2:2 cm grosses Inkabein.

Mikroskopische Beschreibung der missgebildeten Lungenpartie.

Die ungefähr kirschgrosse Zyste ist ausgekleidet von einem wechselnden Epithel, nämlich bald von geschichtetem Zylinderepithel, bald von geschichtetem, bald von einzeiligem Plattenepithel. Flimmerung ist da und dort an den Zylinderzellen deutlich zu sehen. An einer Stelle sitzt im verdickten Epithel selbst ein von Fibrin erfüllter Hohlraum. Stellenweise liegen der Schleimhaut Leukozyten und Erythrozyten auf. An einzelnen Stellen fehlt das Epithel ganz. Die erhaltene Unterlage ist stark zellig durchsetzt und von weiten Kapillaren durchzogen. Eine Membrana propria fehlt, auch glatte Muskulatur, elastische Fasern und Knorpel fehlen völlig. Die Wand der Zyste ist reichlich mit Hämosiderin durchsetzt. Von der Höhle gehen einige mit hohem, flimmerndem Zylinderepithel bekleidete und mit Leukozyten gefüllte Nischen aus. Weiter finden sich einige kleinere, ebenfalls mit hochzylindrischem Flimmerepithel ausgekleidete Hohlräume ohne Verbindung mit dem grösseren, aber in seiner nächsten Umgebung. Sie haben nur eine dünne, bindegewebige Grundlage; ihre Umgebung ist stark zellig infiltriert. Zu diesen bronchiolusartigen Gängen gehören zuweilen Bezirke von kleineren Drüsenräumen, die mit kubischem Epithel ausgekleidet sind und wie unentwickelte Alveolen erscheinen. Auch läppchenartige Gruppen solcher Alveolen sind vorhanden. Vielfach sind diese kleinen Hohlräume von Blut, Leukozyten und grossen, z. T. pigmentierten Epithelien nach Art von Herzfehlerzellen erfüllt. Im Zwischengewebe findet sich ebenfalls ziemlich viel Hämosiderin.

Erst in grösserer Entfernung von der Zystenwand stösst man auf annähernd richtig gebautes, reifes Lungenwebe. Aber auch hier gibt es, besonders anstehend an die auffallend breiten Lungensepten, verzweigte Sprossen von drüsenähnlichem Lungengewebe in primitiver Form. In den grösseren, richtig gebauten Bronchien, welche zum Unterschied von den bisher genannten auch die übrigen Wandelemente von Bronchien, nämlich glatte Muskulatur, elastisches Gewebe, Submukosa und Knorpel haben, finden sich Blutgerinnsel. In den eben genannten, breiten Septen trifft man eigenartig dickwandige Arterien mit engem Lumen.

In der Wand der grossen Zyste und teilweise auch der kleineren fehlen elastische Fasern. In dem unreifen Lungengewebe sieht man da und dort Andeutungen von elastischem Gewebe in Form dünner, spiralig gewundener Fasern. In den Gefässen ist das elastische Gewebe gut entwickelt.

Wie aus der Beschreibung hervorgeht, haben wir hier in einer missgebildeten Lungenpartie eine kirschgrosse Zyste, deren offenbar ursprünglich zylindrisches Epithel sich teilweise in Plattenepithel umgewandelt hat. Von diesem Plattenepithel kann natürlich ein Plattenepithelkrebs ausgehen. Der beschriebene Fall bildet das Verbindungsglied zwischen einfacher Zylinderepithelzyste und Plattenepithelkrebs von einer Lungenzyste aus, wie wir es in Fall 4 glauben annehmen zu dürfen. Bemerkenswert ist bei Fall 5 das Zusammentreffen der ausgedehnten Lungenmissbildung mit einer Missbildung des Darms. Auch Uterus und Schädel weisen leichte Hemmungsmissbildungen auf; also eine Multiplizität, wie sie bei Fehlbildungen nicht selten angetroffen wird.

Die besprochene Lungenmissbildung ist im Zusammenhang der vorliegenden Arbeit noch von weiterem Interesse. Ganz ähnliche, alveolenartige,

mit kubischem Epithel bekleidete Räume, wie hier, haben wir auch bei Fall 2 im Bereich der Lungenmissbildung gesehen. Dort wie hier ist das Zwischengewebe gefässreich und entzündlich infiltriert. Es frägt sich nun, ob diese Formationen tatsächlich eine Missbildung darstellen, oder ob es sich um Regenerationserscheinungen in entzündetem Lungengewebe handelt. Friedländer hat als erster Regenerationserscheinungen des Lungengewebes in dieser Form nach Verletzungen, entzündlichen Prozessen und in der Umgebung von Sarkommetastasen beobachtet.

Bernhard Fischer beobachtete Regenerationserscheinungen in der Umgebung experimentell erzeugter Lungeninfarkte, die nach Resorption der Nekrose zur Bildung von Flimmerepithelzysten führten.

Löschcke, Adelheim und Groll sahen derartige drüsige Räume in der Umgebung bronchopneumonischer Herde nach Nitrit- bzw. Phosgenvergiftung.

Borst beschreibt sie in der Kollapsinduration als „histologische Akkommodation".

Ribbert glaubt an eine Umbildung des Alveolarepithels zu kubischem, embryonalem, unter dem Einfluss von Entzündung. Neuerdings beschrieb Brandt derartige, von ihm als Regenerationserscheinungen aufgefasste Bildungen bei Masernpneumonien, bei chronischen, unspezifischen Pneumonien und, was in unserem Zusammenhange besonders wichtig ist, auch in der Umgebung primärer und sekundärer Lungentumoren, so in seinen Fällen 9, 15, 17, 18, 43.

Ich glaube, in meinen beiden Fällen Missbildung annehmen zu müssen. Dafür spricht das gleichzeitige Bestehen grösserer Zysten im gleichen Gewebsbezirk, die sicher als Missbildungen aufzufassen sind. Auch sind diese drüsenartigen Bildungen für Regenerate zu massig und umgeben nicht einen Entzündungsherd oder Tumor, sondern sind in sich abgeschlossen; besonders schön kommt dies bei Fall 5 zur Geltung, wo sich scharf begrenzte, durch breite Septen getrennte Läppchen finden. Ferner konnte ich nirgends Zeichen von Regeneration, wie Sprossbildungen, Riesenzellen, Synzytien nachweisen, wie sie Brandt beschreibt. Die Entzündung ist wahrscheinlich sekundär hinzugekommen; wir wissen, dass derartige missgebildete Lungenpartien sehr zu Entzündung neigen, sei es infolge verminderten Lymphstromes, oder herabgesetzter Flimmerung und weil sie an der Atmung nicht, oder nur wenig beteiligt sind.

6. Fall. Plattenepithelkrebs des linken Oberlappens um schiefrig induriertes Narbenzentrum und Lungenzyste.

Klinische Angaben. Der Pat. erkrankte 9 Monate vor seinem Tode plötzlich aus voller Gesundheit unter Hämoptoe und ziehenden Schmerzen in der linken Brustseite. Im Sputum wurden nie Tuberkelbazillen gefunden, Temperatur und Puls waren normal. Drei Monate nach der ersten Hämoptoe trat am rechten Oberschenkel eine Schwellung auf mit Schmerzen, die bis gegen den Fuss ausstrahlten. Pat. kam deswegen auf die chirurgische Klinik.

Aus dem Status praesens. Der Thorax ist symmetrisch, die linke Seite bleibt beim Atmen etwas zurück. Die rechte Lunge ist normal, links vorne besteht eine Dämpfung, die von der Clavicula gegen die Achselhöhle hinzieht und sich nach unten bis zur 6. Rippe erstreckt und in der Herzdämpfung verliert. Über der Dämpfung kein Atemgeräusch, Pektoralfremitus daselbst aufgehoben. Röntgenbild: Vom Hilus der linken Lunge erstreckt sich ein kompakter, an den Grenzen etwas unscharfer, gezackter Schatten nach oben bis zur Clavicula, lateral bis zur Thoraxwand, nach unten geht er in den Herzschatten über. Durch ein Röntgenbild wurde im rechten Femurschaft eine Metastase festgestellt, die ausgekratzt wurde. Die histologische Untersuchung ergab, dass es sich um ein nicht verhornendes Plattenepithelkarzinom handelte. Nach vorübergehender Besserung traten bald an verschiedenen Stellen des Skelettsystems Metastasen auf. Die Temperatur war jetzt dauernd subfebril, sub finem stieg sie plötzlich auf 38,4°. Nach rasch zunehmendem Kräfteverfall stellte sich der Tod ein.

Auszug aus dem Sektionsprotokoll.

Sekt. Nr. 420/27. Diagnose. Plattenepithelkrebs des linken Oberlappens um schiefrig induriertes Narbenzentrum mit Lungenzyste, sehr zahlreichen Metastasen, besonders des Skelettsystems, mit Spontanfraktur des linken Oberarms und des rechten Oberschenkels; weitere Metastasen des Schädels, des linken Femur, des Endgliedes des linken 4. Fingers, der Rippen, metastatische Zerstörung der linken, kleine Metastase der rechten Nebenniere, regionäre Drüsenmetastasen; Nieren-, Leber-, Gekrösemetastasen. Terminale, hypostatische Pneumonie in Entwicklung, vereiternde Pneumonie in den dem Krebs benachbarten Lungenpartien. Trockene linksseitige Pleuritis. Vikariierendes Emphysem der rechten Lunge. Hypertrophie des ganzen, besonders des rechten Herzens infolge Stenose der linksseitigen Lungengefässe, besonders Umwachsung einer dortigen Lungenvene. Braune Degeneration des Myokards. Chronische Gastritis. Zottenmelanose des Dünndarms. Polyp der Flexura sigmoidea. Terminale septische Schwellung der chronisch hyperplastischen Milz aus Dekubitus. Abgelaufene beiderseitige Periorchitis. Fibrosis testis. Beginnende Prostatahypertrophie. Intramurale Steinbildung der Gallenblase. Struma nodosa und Krebsmetastase in einem Knoten. Zeichen früher vorgenommener Probeexzision einer Metastase des rechten Femur (vgl. E. N. 383/27).

Zwerchfellstand rechts auf Höhe der 3. Rippe, links im 4. I. C. R. Die rechte Lunge ist gebläht, frei, die linke im Gebiet des Oberlappens sehr derb und fest mit der Thoraxwand verwachsen. Die Pleurahöhle ist trocken. Beiderseits finden sich unter der Pleura parietalis flache, weiche, linsen- bis fünffrankenstückgrosse, auf Schnitt weiche, krümelige Geschwulstknoten, teilweise im Zusammenhang mit Rippen. Im Herzbeutel spärliche, gelbliche Flüssigkeitsansammlung. Die Perikardblätter glatt. Die rechte Lunge ist gross, ziemlich schwer und stark gebläht, mit spiegelnder, zarter Pleura überzogen, auf Schnitt graurosa, gleichmässig lufthaltig, ziemlich feucht, besonders in den paravertebralen Partien, hier auch bedeutend blutreicher, dunkelblaurot. Nirgends finden sich Gewebsverdichtungen, dagegen ist der Luftgehalt gleichmässig etwas herabgesetzt. Linke Lunge: Der Oberlappen ist klein, geschrumpft, sehr derb, der Pleuraüberzug strahlig, narbig und verschwielt. Auf Schnitt erscheint ein schiefrig-graues, speckiges, teils schwielig derbes, teils krümelig erweichtes Gewebe, in der Peripherie und in der Spitze graurötliches, vollkommen luftleeres, gelblich gestipptes und sehniges Lungengewebe mit zahlreichen mit grauem Eiter gefüllten Höhlenbildungen (s. Abb. 3). Der Unterlappen ist gebläht, äusserst blutreich, graurot, überall gleichmässig lufthaltig, seine Pleura stellenweise matt. In Bronchien und Trachea reichlich rötlicher Schaum und Schleim. Die Auskleidung der Bronchien ist in den unteren Teilen stark blaurot injiziert, oben

eher blass. Die Unterlappenbronchien der linken Lunge sind im ganzen gleich beschaffen. Der oberste linke Bronchus ist wenig nach seinem Abgang stark verengt und geht deutlich in die Geschwulst des Oberlappens über. Die rechtsseitigen paratrachealen und Hiluslymphdrüsen sind graurötlich, feucht, ohne gröbere krankhafte Einlagerungen. Die paratrachealen linksseitigen sowie die Bifurkationsdrüsen sind von einem speckig weissen, weichen, markigen Geschwulstgewebe durchwachsen.

Mikroskopische Beschreibung.

Um eine Übersicht zu gewinnen, wurden zunächst nach der Christellerschen Methode Gefrierschnitte vom Tumorgebiet angefertigt und darauf diejenigen Gewebestellen zur genaueren Untersuchung ausgeschnitten, die wichtig erschienen.

Die Geschwulst erweist sich als ein nicht verhornendes Plattenepithelkarzinom, das vom Hilus ausstrahlt. Es wächst sowohl intra- als perikanalikulär weiter; auch Einbrüche in Gefässe sind su sehen. Wo der Krebs grössere Nester bildet, neigt er zum Zerfall.

Abb. 3. Plattenepithelkrebs des linken Oberlappens um schiefrig induriertes Narbenzentrum mit Lungenzyste.

Die bösartige Epithelwucherung hat sich in einem Lungenbezirk entwickelt, der von einer tuberkulösen, z. T. stark anthrakotischen Narbe durchsetzt ist. Dadurch, dass der Krebs diese Narbe durchwächst, entsteht stellenweise das Bild eines Szirrhus.

Neben diesen tuberkulösen und krebsigen Veränderungen findet man aber an verschiedenen Stellen Gewebeabweichungen, die weder durch die Tuberkulose noch durch den Krebs entstanden sein können, sondern als angeborene Missbildungen aufzufassen sind.

Zunächst fällt ein Bronchus mittleren Kalibers durch eigentümliche Verwerfungen seiner Knorpel auf. Seine Wand enthält 6 Knorpelplättchen, die aber nicht wie gewöhnlich einen Ring bilden, sondern übereinander verschoben und quer zueinander gestellt sind. Ausserdem sind die einzelnen Plättchen missgestaltet, einzelne sehr plump, andere vielfach verbogen. Ganz in der Nähe findet sich ein weiterer, etwas kleinerer Bronchus mit gleichen Veränderungen: hier ist ein Knorpelplättchen geradezu aus dem Verbande ausgeschaltet und liegt neben dem Bronchus. Der Knorpel ist etwas zellreich, weicht aber sonst im feineren Bau nicht von der Norm ab. Die übrigen Wandelemente sind durch den Krebs zerstört, der sich sowohl

im Lumen, als auch in der Umgebung des Bronchus ausbreitet. Die zugehörige Arterie ist stark eingeengt und ebenfalls vielfach verkrümmt, die zugehörige Vene von Krebs ausgefüllt, was die vielen Metastasen erklärt.

Man könnte daran denken, diese Missgestaltung des Bronchus sei durch den Krebs oder die Tuberkulose verursacht. Aber eine so starke Zersprengung und Verlagerung von Knorpel lässt sich kaum durch die Wirkung eines Krebses, oder eines vernarbenden tuberkulösen Prozesses erklären. Viel eher handelt es sich um eine angeborene Fehlbildung. Für diese Auffassung sprechen weitere Gewebsveränderungen in diesem Lungenteil.

An der Peripherie des Krebses, von diesem fast völlig umgeben, findet sich eine gut erbsengrosse, dünnwandige Zyste (vgl. Abb. 3). Eine epitheliale Auskleidung fehlt, doch besteht eine deutliche bindegewebige Wand mit ziemlich reichlichen elastischen Fasern, jedoch ohne glatte Muskulatur und ohne Knorpel. Demnach kann es kein Bronchus sein, ebenso keine Zerfallshöhle; vielmehr haben wir hier eine angeborene Lungenzyste vor uns, deren Epithel allerdings verloren gegangen ist. Etwa 1 cm von diesem Hohlraum entfernt trifft man auf eine zweite, wesentlich kleinere Zyste. Ihre bindegewebige Wand ist nicht sehr deutlich ausgeprägt, dagegen ist hier ein auskleidendes Plattenepithel noch teilweise gut erhalten. Die Lichtung ist zum grössten Teil von grossen, hellen Pseudoxanthomzellen, offenbar abgeschilferten und verfetteten Epithelien ausgefüllt.

Auf der vom Krebs freien Seite der ersten Zyste kommt man in einen Gewebebezirk, der von einem ganz lockeren, dem embryonalen ähnlichen Bindegewebe gebildet wird, das grössere und kleinere, alveolenartige, unregelmässige Hohlräume einschliesst, diese durch breite Septen voneinander trennend. Dieses Bindegewebe ist reich an weiten, strotzend gefüllten Kapillaren. Die alveolenartigen Räume sind mit grossen, abgeschilferten Zellen angefüllt; da und dort ist aber noch ein von kubischen Zellen gebildeter Wandbelag erhalten geblieben. Abgesehen von einigen kleineren Rundzelleninfiltraten fehlen Entzündungserscheinungen. Auch um eine abgelaufene Entzündung kann es sich nicht handeln, dazu ist das Bindegewebe viel zu zart und zu locker. Das elastische Gewebe ist ziemlich reichlich ausgebildet; manche der erwähnten Räume sind von einem breiten elastischen Mantel umgeben, im übrigen ist es eher regellos angeordnet und die Fasern sind vielfach etwas plump, nicht so fein, wie wir sie im normalen Lungengewebe zu sehen gewohnt sind. Wir haben es hier wieder mit einer lokalen Gewebsmissbildung zu tun.

Ein drittes Präparat stammt aus einem dem Krebs benachbarten Lungenteil. Hier sieht man in übrigens wohlgebildetem Lungengewebe mehrere kleine, zystische Räume, die mit den gleichen schaumigen Massen angefüllt sind, wie die umgebenden Alveolen. Der epitheliale Belag fehlt fast ganz, doch besteht an einzelnen Stellen noch ein kubisches, nicht flimmerndes Epithel. Die Wand dieser Räume enthält neben Bindegewebe zirkulär angeordnete elastische Fasern und auch spärliche glatte Muskelfasern. Es handelt sich hier um Erweiterungen kleinerer Bronchialäste. Gegen entzündliche Bronchiektasien spricht das völlige Fehlen entzündlicher Erscheinungen der Wand und der Umgebung; auch ist das Bindegewebe in der Umgebung nicht vermehrt. Für die Annahme angeborener Bronchiektasien ist allerdings das benachbarte Lungengewebe zu gut entwickelt. Vielleicht sind diese Bronchialerweiterungen doch sekundär infolge Sekretstauung durch krebsige Bronchostenose entstanden.

Dieser neue Fall von Lungenkrebs zeichnet sich, wie die früher beschriebenen, dadurch aus, dass sich die bösartige Wucherung in einem Gebiete entwickelt hat, das mit zweifellos

angeborenen Fehlbildungen behaftet ist. Auch hier drängt sich die Vermutung eines genetischen Zusammenhanges zwischen Krebs und Missbildung auf, um so mehr, da der Charakter des Krebses als Plattenepithelkarzinom schon auf eine Epitheldystopie hinweist.

Es ist bemerkenswert, dass im vorliegenden Falle die Gewebsabweichungen makroskopisch nicht zu sehen, höchstens zu vermuten waren und erst bei der mikroskopischen Durchmusterung der grossen Gefrierschnitte entdeckt wurden. Die Christellersche Methode hat sich hier gut bewährt und die Auffindung der wichtigen Gewebsabschnitte ermöglicht, die darauf ausgeschnitten und in Paraffin eingebettet wurden. Die Tatsache, dass im beschriebenen Falle die Fehlbildungen erst bei näherer Besichtigung zu erkennen waren, fordert dazu auf, bei allen primären Lungenkrebsen genau nach allfälligen Missbildungen des betreffenden Lungenabschnittes zu forschen.

7. Fall. Plattenepithelkrebs des rechten Lungenoberlappens im Bereich einer Lungenmissbildung.

Klinische Angaben. 74 Jahre alte Frau. Familienanamnese o. B. Mit 35 Jahren Pleuritis nach einer Geburt. 1902 mehrere Lungenblutungen, seither immer Husten und Auswurf. Seit 1½ Jahren war die Patientin fast ganz bettlägerig. Sie war schwach, magerte ab und hustete stets. In Brust und Rücken fühlte sie Stechen. Oft war sie zeitlich und örtlich desorientiert. Sie bekam einen Dekubitus.

Lungenbefund. Thorax stark abgemagert. Fossae supra- und infraclaviculares beiderseits stark vertieft, rechts mehr als links. Der Angulus Ludovici springt vor, Processus xiphoideus nach innen abgeknickt. Atmung wenig ausgiebig, links stärker als rechts. Interkostalräume beim Inspirium vertieft. Die rechte Lunge gibt gedämpften Schall, es ist Bronchialatmen mit feuchten Rasselgeräuschen zu hören, an einer Stelle über dem rechten Oberlappen amphor. Atmen. Das Röntgenbild zeigt einen intensiven Schatten über dem rechten Oberlappen. Eine Aussparung in diesem Schatten wurde als Kaverne gedeutet. Beiderseits fand sich ein breiter Hilusschatten. Die linke Spitze war ebenfalls verschattet, aber nicht so intensiv wie die rechte. Beim Atmen hatte die Kranke Schmerzen über der ganzen rechten Brustseite. Sie hustete wenig, der Auswurf war spärlich, nie fanden sich darin Tuberkelbazillen.

Die Temperatur war fast stets afebril, nur einige Male traten Fieberzacken bis 38° auf.

Unter zunehmendem Verfall trat der Exitus ein.

Auszug aus dem Sektionsprotokoll.

Sekt. Nr. 170/24. Diagnose. Plattenepithelkrebs des rechten Lungenoberlappens im Bereich einer Lungenmissbildung. Arrosion des 2. und 3. Brustwirbels. Arrosion der 2., Fraktur der 3. und 4. Rippe. Metastasen in regionären Lymphknoten, der linken Nebenniere und in der Wirbelsäule. Obliteration der rechten Pleurahöhle. Chronische, eitrig-schleimige Bronchitis. Hochgradiges vikariierendes Emphysem der linken Lunge. Kalkherd in linksseitigem Hiluslymphknoten. Hochgradige allgemeine Kachexie. Braune Atrophie des Herzens. Frische, geringfügige Endocarditis verrucosa der Mitralis. Stauungsleber. Altersatrophie der Organe. Hydrocephalus externus und internus mässigen Grades. Kropfknoten und Zysten der Schilddrüse. Uterusapoplexie. Dekubitus über dem Kreuzbein und dem rechten Trochanter. Abnormer Sehnenfaden des Herzens.

Zwerchfellstand links 4. Interkostalraum, rechts 4. Rippe. Die Rippenknorpel schneiden sich mässig leicht. Die linke Lunge ist stark gebläht, nur an der Spitze verwachsen. Die rechte Pleurahöhle vollkommen obliteriert. Beim Herauslösen derselben kommt man beim Oberlappen in eine von ziemlich derben Geschwulstmassen gefüllte Höhle, die mit der Wirbelsäule und den Rippen zusammenhängt. Im Bereich dieser Geschwulstbildung ist die 2. Rippe fast vollständig zerstört, die dritte gebrochen, die 4. Rippe arrodiert. Die Geschwulst liegt der Wirbelsäule an und ist in den 2. und 3. Brustwirbelkörper unter Zerstörung derselben eingewachsen.

Lungen. In der linken Lungenspitze alte, mit Schleim gefüllte Bronchialerweiterungen, sowie geschrumpfte Kavernen mit schmierigem, rötlichem Inhalt. Der übrige Oberlappen ist stark gebläht, von vermehrtem Luft- und vermindertem Blutgehalt. Auch der Unterlappen stark gebläht, sehr stark lufthaltig, nur sehr wenig Blut enthaltend. Die Lymphknoten des linken Hilus sehr stark schiefrig, frei von Kalk. Der ganze rechte Oberlappen wird eingenommen von einer Geschwulst, die auf Schnitt trocken, gleichmässig weiss erscheint und nur einzelne Hohlräume zeigt, aus denen eitriger Schleim hervorquillt. Wie die Präparation des Hauptbronchus zeigt, handelt es sich bei diesen Hohlräumen um die in den Oberlappen hineinführenden grossen Bronchien. Der Mittel- und der Unterlappen sind etwas zusammengedrückt; auch hier in den teilweise zusammengedrückten Bronchien eitriger Schleim. Neben der Speiseröhre, nach dem Lungenhilus zu ein walnussgrosser, von Geschwulstmassen durchsetzter Lymphknoten. Ein Ausgangspunkt der Geschwulst von einem der grösseren Bronchien ist nicht nachzuweisen.

In der linken Nebenniere zwei etwa kirschkerngrosse, weisse Geschwulstknoten.

In den Wirbelkörpern zahlreiche, das Knochengewebe zerstörende, scharf abgegrenzte, weisse Geschwulstmassen.

Mikroskopische Beschreibung.

Ein erstes Präparat stammt von der Geschwulst des rechten Oberlappens. Der Tumor ist ein ausgesprochenes Plattenepithelkarzinom. Dieses besteht aus dicken, scharf begrenzten Zapfen und Nestern grosser, polygonaler Zellen, welche durch deutliche Kittleisten miteinander verbunden sind und einen grossen, blasigen Kern besitzen.

Zwischen den Krebszapfen liegt ein derbfaseriges Bindegewebe ohne elastische Fasern.

Ein zweites Gewebestück wurde aus der Pleuraschwarte über der rechten Spitze entnommen. Es besteht aus einem eher lockeren, nicht narbigen, unregelmässigen Bindegewebe, das nur geringe Russablagerungen enthält. An wenigen Stellen ist es etwas straffer und leicht hyalinisiert.

Mitten in diesem lockeren Bindegewebe stösst man auf Gänge, die von einem mehrschichtigen, verschieden dicken Plattenepithel ausgekleidet sind und von einem Mantel aus lymphatischem Gewebe umgeben werden. Dieses Bild erinnert sehr an Kiemenganganlagen. Andere derartige Gangsysteme sind von ein- bis mehrschichtigem, nicht flimmerndem Zylinderepithel ausgekleidet.

An einer Stelle findet sich eine Gruppe zackig begrenzter, erweiterter Hohlräume mit einschichtigem, kubischem Epithel, die z. T. mit scholligen, stark eosingefärbten Massen angefüllt sind. An einer andern Stelle wieder liegen Nester ruhender Plattenepithelien mit kleinem, blassem Kern. Sicher ist dies kein Krebs; es zeigt sich auch keine Neigung zu infiltrativem Wachstum, die Grenze gegen die Umgebung ist scharf. Dicht daneben ist ein Hohlraum, in den sich ein epithelüberkleideter Bindegewebszapfen vorwölbt und der von z. T. flimmerndem, mehrschichtigem Zylinderepithel ausgekleidet wird.

Im Bindegewebe liegen ausserdem sehr reichliche, vielfach erweiterte Lymphgefässe, oft mit hyaliner Wand; namentlich in der sonst von Lymphgefässen freien Pleura costalis sind sie sehr zahlreich und liegen in z. T. myxomatösem Bindegewebe.

Blutgefässe sind in der Schwarte ebenfalls sehr zahlreich, stellenweise entsteht fast ein angiomartiges Bild. Ferner durchziehen grössere und kleinere Bündel glatter Muskulatur regellos das Gewebe.

Aus dem Elastinpräparat erkennt man, dass dieser ganze Bezirk ziemlich viel elastisches Gewebe enthält. Irgendeine bestimmte Anordnung besteht im allgemeinen nicht, vielmehr liegen die elastischen Fasern wirr durcheinander, da und dort sind sie sehr plump und zopfartig verflochten. Nur an wenigen Stellen bilden sie ein alveolenartiges Gerüst. In der Umgebung der beschriebenen Hohlräume ist das elastische Gewebe weniger reichlich, aber auch regellos.

Hier liegt also wiederum ein primärer Lungenkrebs im unmittelbaren örtlichen Zusammenhang mit einer zweifellosen Lungenmissbildung vor. Dass es sich bei diesem, makroskopisch als Schwarte gedeuteten Gebilde tatsächlich nicht um eine Narbe oder eine Pleuraschwarte handelt, geht schon aus der lockeren Beschaffenheit des Bindegewebes hervor. Auch das reichliche elastische Gewebe spricht dagegen und deutet auf Missbildung. Zu dieser Auffassung berechtigen auch die übrigen Befunde: Drüsenartige Gangsysteme, solide, ruhende Zellnester, Muskelbündel, erweiterte Lymphgefässe, angiomartige Bluträume. Besonders bemerkenswert sind die an Kiemenganganlagen erinnernden Gebilde, umsomehr, da es sich um ein Plattenepithelkarzinom handelt und ein Ausgangspunkt von einem Bronchus nicht gefunden werden konnte, wie es sonst gewöhnlich der Fall ist. Es ist möglich, dass der Krebs von einem solchen, mit Plattenepithel versehenen Gange seinen Ursprung genommen hat, wenn es auch nicht gelingt, dies im histologischen Präparat direkt zu beweisen. Was die Deutung dieser eben erwähnten Gänge anbetrifft, dürfen wir sie wohl wegen des tiefen Sitzes nicht als wirkliche Kiemenganganlagen auffassen, sondern nur als ähnliche Gebilde unklarer Herkunft. Für eine Keimverlagerung auf so grosse Entfernung bietet uns auch die Entwicklungsgeschichte keine Anhaltspunkte.

8. Fall. Subpleurales Chondroadenom des rechten Unterlappens.

Klinische Angaben. Der 76 Jahre alte Patient wurde im apoplektischen Insult auf die medizinische Klinik gebracht, wo er nach anfänglicher Besserung der apoplektischen Erscheinungen unter den Zeichen von Herzinsuffizienz starb. Der Lungentumor fand sich bei der Sektion als Nebenbefund.

Auszug aus dem Sektionsprotokoll.

Sekt. Nr. 494/26. Diagnose. Frischer, arteriosklerotischer Erweichungsherd des linken Thalamus opticus, nach vorne in die innere Kapsel einziehend, vor der Erweichung. Sehr starke allgemeine Arteriosklerose. Sehr starke Hypertrophie und Dilatation des Herzens. Trübung und braune Atrophie des Myokards. Fettdurchwachsung. Starkes, chronisches, z. T. bullöses Emphysem. Chronische Bronchitis. Obliteration der rechten Pleurahöhle. Verwachsungen der linken Lunge. Hypostase. Geringe Pulmonalsklerose. Rote Stauung der Lungen. Geringes chronisches Ödem der Beine. Thrombose beider Venae femorales. Kropfknoten. Subpleurales

Chondroadenom des rechten Unterlappens. Atrophie des Genitale. Verödung des Hodens und alte Periorchitis. Allgemeine schwere Fettsucht von etwas femininer Verteilung. Hämorrhoiden. Stauung und weiche Schwellung der Milz. Mehrere Fundusnarben des Magens. Fettdurchwachsung des Pankreas. Submuköse Lipomatosis des Coecum. Schrumpfung und Narben der Gallenblase, Gallensteine. Stauung und Dissoziation der Leber. Nierenzysten.

Zwerchfellstand rechts 5. Rippe, links 5. Interkostalraum. Die Lungen sinken nach Eröffnung des Thorax nur wenig zurück. Die rechte Pleurahöhle ist vollkommen obliteriert, die Verwachsungen lösen sich ziemlich schwer. Auch in der linken Pleurahöhle finden sich Verwachsungen, aber nicht so ausgedehnte wie rechts.

Die rechte Lunge ist ausgedehnt mit der Pleura costalis verwachsen, die Ränder sind kissenartig gebläht. An einzelnen Stellen finden sich kleinhaselnussgrosse, mit Luft gefüllte Blasen, bei nahem Zusehen finden sich auch im Lungengewebe sehr reichlich eben sichtbare Bläschen. Alle Lappen sind lufthaltig. Beim Einschneiden ist das Gewebe namentlich in den untern Partien rot, teilweise etwas braunrot, eine deutliche Induration ist nicht zu tasten. Über die Schnittfläche quillt ziemlich reichlich dünne, klare Flüssigkeit. Die Hilusdrüsen sind anthrakotisch, ohne Kalkeinlagerungen. Die Lungengefässe sind alle gut durchgängig und teilweise verkalkt. Die Bronchien weisen sammtartige, geschwollene, düsterrote Schleimhaut auf und sind mit schleimig-eitrigen Massen belegt. Unter der Pleura des rechten Unterlappens findet sich ein ca. haselnussgrosser Tumor, der sich weich schneidet und auf der Schnittfläche gelbweiss ist.

Die linke Lunge zeigt nur vereinzelte, strangartige Verwachsungen, sonst ist der Befund genau wie rechts. Auch hier ist die Schnittfläche rot gefärbt, es quillt reichlich klarer Saft hervor. Lungengefässe, Bronchien, Hilusdrüsen wie rechts.

Mikroskopische Beschreibung des Geschwulstknotens.

Der Tumor zeigt im Mikroskop knollige Beschaffenheit. Seine Hauptmasse besteht aus hyalinem Knorpel, der unregelmässig gebildet ist, an einzelnen Stellen sehr zellreich, an andern zellarm. Die Knorpelhöhlen sind ungleich gross; im allgemeinen finden sich die grösseren im Innern der Geschwulst, die kleineren an der Peripherie, diese sind oft parallel der Tumoroberfläche abgeplattet. Die Knorpelkapseln sind sehr deutlich, die Grundsubstanz färbt sich stellenweise etwas mit Hämalaun, scheint also leicht verkalkt zu sein. Im Innern dieser Knorpelmassen liegt eine vielfach verzweigte Höhle, die mit einem geschichteten, flimmernden Zylinderepithel ausgekleidet ist. Dieses ist durch eine schmale Bindegewebsschicht vom Knorpel getrennt. Stellenweise verbreitert sich auch die Unterlage und bildet ein sehr lockeres, kapillarreiches Gewebe. Die Höhle enthält sehr stark eosingefärbte Massen. Durch einen schmalen Gang, mit der gleichen Auskleidung wie die Höhle, steht diese mit der Oberfläche des Tumors in Verbindung. Da auf dem Präparat nur wenig umgebendes Lungengewebe vorhanden ist, lässt sich dieser Gang nicht weiter verfolgen, und nicht entscheiden, ob er mit einem Bronchus zusammenhängt.

Man hat den Eindruck, die buchtige zentrale Höhle sei durch das papilläre Vorwachsen des Knorpels in einen Hohlraum entstanden. Einzelne Buchten sind seitlich so stark zusammengedrückt, dass sich die einander gegenüberliegenden Wände berühren und das Bild solider Epithelstränge entsteht. Der Tumor ist gegen die Umgebung scharf begrenzt. Er wird von einem lockeren, zirkulär angeordneten, sehr gefässreichen Bindegewebe umgeben, das da und dort myxomatös ist. An einzelnen Stellen trifft man lymphatisches Gewebe, ferner spärliche Russablagerungen. Weiter aussen folgt druckatelektatisches Lungengewebe, worin sich auch ein plattgedrücktes kleineres Bronchiallumen findet. Auffallend ist der Befund von allerdings nur sehr wenig ausgedehntem Fettgewebe im unmittelbaren Anschluss an den Tumor.

In diesem letzten Falle handelt es sich um eine kombinierte, tumorartig erscheinende Gewebsmissbildung, um ein Hamartom im Sinne Albrechts.

Der Sitz des Tumors weist darauf hin, dass bis an die Pleura derartige Missbildungen der Lunge auftreten können. Ähnliche Tumoren sind schon wiederholt beobachtet worden. Chiari beschreibt in einer mir unzugänglichen Arbeit ein Lipo-Chondro-Adenom der Lunge. Die Enchondrome von Hart, sowie dasjenige Reissigs reihen sich hier an; auch in ihnen fanden sich drüsenartige Bestandteile. Feller fand ein haselnussgrosses, lipomartiges Hamartom und Knoflach und Marchesani ein walnussgrosses, netzknorpliges Bronchialadenom. In diesen beiden letzten Fällen fand sich der Knorpel nur in Form eingestreuter Inseln, während die Hauptmasse bei Feller aus Fettgewebe, bei Knoflach und Marchesani aus einem stark vaskularisierten Bindegewebe bestand. Weitgehende Übereinstimmung, auch mit meinem Falle, herrscht in den epithelialen Anteilen; immer sind es die stark verzweigten, buchtigen, von kubischem bis zylindrischem Flimmerepithel ausgekleideten Räume. Fellers lipomartiges Hamarton hing an einem grösseren Bronchus, Knoflach und Marchesani nehmen an, die Geschwulst sei von einer Bronchialanlage ausgegangen. Auch ich teile für den vorliegenden Tumor diese Auffassung; die Elemente des Tumors sind dieselben, wie sie auch in den Bronchien vorkommen, doch ist die Anordnung und die quantitative Zusammensetzung dieser Elemente gestört, auch fehlen gewisse Bestandteile, wie glatte Muskulatur und Schleimdrüsen. Nach allem ist die Geschwulst eine tumorartig missgebildete Bronchialanlage.

Die in dieser Arbeit beschriebenen Fälle weisen alle auf einen Zusammenhang zwischen Lungenmissbildung und Lungentumor hin. Für die gutartigen Lungentumoren wird ein solcher Zusammenhang allgemein angenommen, wie ich schon in der Einleitung erwähnt habe. Es gibt hier alle Übergänge, so dass es oft schwierig ist, zu entscheiden, ob Missbildung oder Tumor vorliegt; solche Mitteldinge stellen z. B. die Adenome von Rob. Meyer und Alth, sowie der vierte Fall von Buchmanns fötalen Bronchiektasien dar.

Nicht so einfach sind die Verhältnisse beim primären Lungenkarzinom, weil, wie beim Karzinom überhaupt, infolge der oft weitgehenden Anaplasie, der Mutterboden sich im Bau des Tumors nicht mehr verrät. Doch nimmt man auch für den Krebs u. a. die Entstehung aus Gewebsmissbildungen an, und wir kennen ja auch Krebse, die mit Sicherheit aus solchen hervorgehen, so besonders gewisse Karzinome des Magendarmkanals.

Die ersten vier, sowie der sechste und siebente der von mir beschriebenen Fälle waren Karzinome. Auch hier gelang es trotz des nahen örtlichen Zusammenhanges nicht, den Übergang der Missbildung in Krebs direkt nachzuweisen; doch haben wir dafür manche Anhaltspunkte, auf die ich bei den einzelnen Fällen hingewiesen habe. Sicher ist diese Genese nur für das primäre Lungenkarzinom bei dem 16 Monate alten Kinde, weil hier jede andere Erklärungsmöglichkeit ausser Betracht fällt. Bei den übrigen müssen wir uns

mit der mehr oder weniger grossen Wahrscheinlichkeit begnügen. Die bösartige Wucherung braucht übrigens nicht gerade von der beschriebenen Missbildung auszugehen. Wir müssen annehmen, dass in solchen Organen mit gröberen Fehlbildungen auch noch feinere Gewebsirrungen und Keimverlagerungen vorhanden sein werden, die sehr gut zu einem Krebs auswachsen können.

Von Beobachtungen, die den meinen ähnlich sind, habe ich in der Literatur nur sehr wenig gefunden. Nakasone sah in einer Lunge, aus der operativ ein Carcinoma solidum simplex entfernt worden war, ausgedehnte fötale Bronchiektasien. Rubinstein fand bei einem primären Lungenkrebs in einzelnen Alveolen kubisches Epithel und hält dieses für den Ausgangspunkt des Krebses. Das Primäre soll eine nicht näher begründete Rückkehr des Alveolarepithels zum embryonalen Zustande sein; doch kann es sich auch um eine Hemmungsmissbildung handeln, wie ich sie in zweien meiner Fälle glaube annehmen zu müssen. Über ganz ähnliche, von Brandt erhobene, aber anders gedeutete Befunde ist schon früher berichtet.

Das blosse Bestehen einer Missbildung genügt freilich noch nicht für die Krebsentstehung; lange nicht alle Missbildungen werden zu bösartigen Tumoren. Vielmehr müssen noch Umstände hinzukommen, welche den Anstoss zum bösartigen Wachstum geben. Ob es sich um eine immanente Fähigkeit der Zellen zu Tumorwachstum handelt, oder ob vielleicht gewisse Reize, besonders auch entzündliche, wie bei tuberkulösen Kavernen und Bronchiektasien, im Spiele sind, wissen wir nicht. Auszuschliessen sind jedenfalls auf dem Luftwege wirkende Reize, da sich die Lungenmissbildungen an der Atmung nicht beteiligen, wie das Fehlen von Russablagerungen beweist. Eher könnten es dagegen auf dem Blutwege wirkende Reize sein.

Über alle diese Fragen ist aber noch nichts Sicheres bekannt. Doch kann uns schon der Nachweis von Missbildungen neben primärem Lungenkrebs weiter bringen. Sollte sich diese Kombination bei genauerem Zusehen häufiger finden, so würde der Zusammenhang zwischen Fehlbildung und Lungenkrebs sehr an Wahrscheinlichkeit gewinnen.

Es ist doch sehr auffällig, dass in der kurzen Zeit von 3 Jahren bei einem nicht sehr grossen Sektionsmaterial 6 Lungenkrebse in unmittelbarem Zusammenhang mit Gewebsmissbildungen der Lunge gefunden wurden[1]). Dies

[1]) Seit der Niederschrift der vorliegenden Arbeit haben wir einen weiteren Fall von örtlichem Zusammentreffen einer Gewebsmissbildung mit Lungenkrebs beobachtet. Es handelte sich um ein weiches, stark entdifferenziertes Karzinom der unmittelbaren Umgebung einer kongenitalen Lungenzyste des rechten Unterlappens (S. N. 654/27, 42jähr. Weib). Die Zyste war von einzeiligem, flimmerndem Zylinderepithel ausgekleidet und ihrem ganzen Bau nach (Mangel an Submukosa, keine Knorpel, keine Entzündung der Wand, sehr unregelmässige, auch den sie umgebenden Krebs mit durchziehende, trabekelartige Muskelbündel) keine Bronchiektasie. Weitere, von doppelzeiligem, kubischem Epithel ausgekleidete Gänge, selbst ausserhalb des Krebsgebietes, das medialwärts bis zur Speiseröhre reichte. Als Ausgangspunkt des Krebses erschien die unmittelbare Umgebung der Lungenzyste. R. Rössle.

fordert entschieden zur grösseren Beachtung dieses Verhältnisses auf, zumal man damit rechnen kann, dass auch uns in dem Zeitraume unserer Beobachtung bei mikroskopisch nicht genügend genau untersuchten Fällen von Lungenkrebs ein gleicher Zusammenhang entgangen sein kann.

Literaturverzeichnis.

1. *Adelheim*, zit. n. Brandt. — 2. *Alth, Hans*, Tumorartige Missbildung der Lunge. Frankf. Zschr. f. Path. 30. S. 463. — 3. *Borst, Max*, Die Lehre von den Geschwülsten. Verlag J. F. Bergmann, Wiesbaden. S. 782. 1902. — 4. *Brandt, M.*, Über Regenerationserscheinungen in der Lunge und ihre Beziehungen zum prim. Lungenkrebs. Virch. Arch. 262. S. 211. — 5. *Briese*, Zur Kenntnis des primären Lungenkarzinoms, mit statistischen Angaben. Frankf. Zschr. f. Path. 23. S. 48. — 6. *Buchmann, E.*, Zur Lehre der fötalen Lungenatelektase und der fötalen Bronchiektase. Frankf. Zschr. f. Path. 8. — 7. *Chiari, H.*, Lipo-Chondroadenom der Lunge. W. m. W. 34. 1878. — 8. *Ernst, P.*, Ein verhornender Plattenepithelkrebs des Bronchus: Metaplasie oder Aberration? Zieglers Beitr. 20. S. 155. — 9. *Feller, Ad.*, Über ein lipomähnliches Hamartom der Lunge. Virch. Arch. 236. S. 470. — 10. *Fischer, Bernh.*, Über experimentelle Erzeugung grosser Flimmerepithelzysten der Lunge mit Beiträgen zur Lehre von der Infarktbildung, Anpassung und Pathogenese der Geschwülste. Frankf. Zschr. f. Path. 27. S. 98. — 11. *Friedländer*, zit. n. Brandt. — 12. *Goedel, Alfred*, Geschwulstpathologische Beiträge. Frankf. Zschr. f. Path. 29. S. 375. — 13. *Groll, Herm.*, zit. n. Brandt. — 14. *Hart, C.*, Über die primären Enchondrome der Lunge. Zschr. f. Krebsforsch. 4. — 15. *Helbing, C.*, Über ein Rhabdomyom an der Stelle der linken Lunge. Zbl. f. Path. 9. S. 433. — 16. *Helly, Konrad*, Ein seltener primärer Lungentumor. Zschr. f. Hlk. H. 4. 1907. — 17. *Knoflach E.* u. *Marchesani, W.*, Über ein netzknorpliges papilläres Bronchialadenom. Frankf. Zschr. f. Path. 28. S. 551. — 18. *Leuba, E.*, Sur les tumeurs congénitales du poumon, adénome congénital. Thèse, Genève 1909. — 19. *Linser, P.*, Über einen Fall von kongenitalem Lungenadenom. Virch. Arch. 157. S. 281. — 20. *Löhlein, Max*, Cystisch-papillärer Lungentumor. Verh. D. path. Ges. 12. 1908. S. 111. — 21. *Löschke*, zit. n. Brandt. — 22. *Malkwitz, Frieda*, Beitrag zur Kenntnis polypöser Bronchialkarzinome. Frankf. Zschr. f. Path. 26. S. 189. — 23. *Meyer, Rob.*, Adenoma pulmonis congenitum. Zschr. f. Geburtsh. 1924. — 24. *Nakasone, K.*, Zur Lehre der Kombination primärer Lungentumoren mit fötaler Atelektase. Frankf. Zschr. f. Path. 29. S. 468. — 25. *Nuscheler*, zit. n. Steffen. — 26. *Philipp*, Über Krebsbildung im Kindesalter. Zschr. f. Krebsforsch. 5. 1907. — 27. *Reissig*, Ein Beitrag zur Lehre vom Enchondrom. Inaug-Diss. Würzburg 1896. — 28. *Ribbert, H.*, zit. n. Brandt. — 29. *Rubinstein, G.*, Zur Frage über die Histogenese des primären Lungenkrebses. Ref. Zbl. f. Path. 10. S. 243. — 30. *Schminke, Alex*, Demonstrationen zur Geschwulstpathologie. Ref. Zbl. f. Path. 33. S. 17. — 31. *Steffen, A.*, Die malignen Geschwülste im Kindesalter. Stuttgart, Verl. Ferd. Enke S. 233. 1905. — 32. *Stoerk, O.*, Über angeborene blasige Missbildung der Lunge. W. kl. W. 2. 1897. S. 25. — 33. *Zipkin, Rahel*, Über ein Adeno-Rhabdomyom der linken Lunge und Hypoplasie der rechten bei einer totgeborenen Frucht. Virch. Arch. 187. S. 244.